



ISSN: 1561-3194
Rev. Ciencias Médicas. Mayo.-jun, 2013; 17(3):179-185

PRESENTACIÓN DE CASO

Neuroblastoma de la suprarrenal en embarazo gemelar

Neuroblastoma of the adrenal gland in twin pregnancy

Luis Raúl Martínez González¹, Dianelys Pérez Rodríguez², Caridad Pérez Martínez³

¹Especialista de Segundo Grado en Ginecología y Obstetricia. Máster en Ciencias en Atención Integral a la Mujer. Instructor. Centro Provincial de Genética Médica de Pinar del Río. Correo electrónico: genluis@princesa.pri.sld.cu

²Especialista de Primer Grado en Ginecología y Obstetricia. Máster en Atención Integral a la Mujer. Profesora Auxiliar. Centro Provincial de Genética Médica de Pinar del Río. Correo electrónico: viridiani@princesa.pri.sld.cu

³Especialista de Primer Grado en Ginecología y Obstetricia. Centro Provincial de Genética Médica Pinar del Río. Correo electrónico: carygen@princesa.pri.sld.cu

Aprobado: 19 de marzo del 2013.

RESUMEN

Introducción: las anomalías de la glándula suprarrenal son raramente detectadas en la vida prenatal, y se pueden observar sobre todo a partir de la segunda mitad del embarazo, siendo las más frecuentes los quistes y las hemorragias, y menos los tumores sólidos. Aunque los avances tecnológicos en ecografía hacen posible su detección dentro del útero, su diagnóstico prenatal es todavía infrecuente. Este tipo de tumor tiene una alta tasa de morbilidad y mortalidad debido a su riesgo metastásico.

Presentación del caso: se presenta un embarazo gemelar que a las 23 semanas acude a nuestro centro para realizarse una ecografía fetal que fue informada como normal, pero se detecta una masa sólida hiperecogénica por encima del riñón izquierdo de uno de los fetos.

Conclusiones: se plantea un neuroblastoma de la glándula suprarrenal como diagnóstico principal. Se realiza interrupción del embarazo previo consentimiento de la pareja, confirmándose el diagnóstico por anatomía patológica.

DeCS: Glándulas suprarrenales, Neuroblastoma suprarrenal, Neoplasias abdominales.

ABSTRACT

Introduction: the anomalies of adrenal glands are rarely detected during prenatal life, they can be observed on the second half of pregnancy, cysts and hemorrhages are the most frequent anomalies found; solid tumors are rare. Though, ultrasonographic advances make possible the intrauterine detection, its prenatal diagnosis is not frequent. This kind of tumor presents a high rate of morbidity and mortality due to its metastatic risk.

A case report: a fetal ultrasonography to a twin pregnancy at 23 weeks was performed and informed as a normal test, but a solid hyper-echogenic mass was detected above the left kidney of one of the fetus.

Conclusions: a neuroblastoma of the adrenal gland was the main diagnosis. Pregnancy was interrupted having the previous consent of the couple, pathological studies confirmed the diagnosis.

DeCS: Adrenal glands, Neuroblastoma, Abdominal neoplasms.

INTRODUCCIÓN

La glándula adrenal se puede observar después de las 20 semanas en una posición superior y medial al riñón correspondiente, con su borde medial adyacente a la aorta e inferior a la vena cava. Tiene forma ovalada en el plano longitudinal, y su longitud se incrementa con la edad gestacional. Ecográficamente tiene una banda ecogénica rodeada de una zona ecolúcida que puede ser más evidente en las últimas semanas del embarazo. Por su morfología siempre se debe considerar en el diagnóstico de la agenesia renal.

Las anomalías de la glándula adrenal son raramente detectadas en la vida prenatal, siendo los diagnósticos más frecuentes los quistes, las hemorragias que aparecen como una colección líquida perinefrítica y riñones de aspecto normal, y los neuroblastomas, que son tumores unilaterales, hiperecogénicos, y su textura puede también ser mixta.¹

El secuestro pulmonar extralobar puede simular una masa adrenal, ya que aparece como una masa intraabdominal, generalmente localizada en el lado izquierdo y con características hiperecogénicas.²⁻⁴

El neuroblastoma es el tumor sólido extracraneal más frecuente en la primera infancia, constituyendo el 20% de las neoplasias en el período neonatal. Su apariencia ecográfica prenatal puede ser sólida, quística o mixta. El mayor problema del diagnóstico diferencial se plantea con la hemorragia suprarrenal, que generalmente es un proceso regresivo, mientras que el neuroblastoma puede permanecer o ser expansivo.⁵

La etiología de los neuroblastomas no está clara, y puede estar asociada a alteraciones del cromosoma 1, pudiendo dar metástasis durante el embarazo a placenta, hígado y grandes vasos. Pueden estos tumores estar asociados a

polihidramnios, hidropis, y por el potencial de liberación de catecolaminas se ha descrito hipertensión materna secundaria.^{6,7}

PRESENTACIÓN DEL CASO

El caso se presenta con previo consentimiento de la pareja para la descripción del mismo, la divulgación de los resultados del ultrasonido prenatal, así como para mostrar las fotografías del feto.

Se trata de una paciente de 32 años de edad de la raza blanca con antecedentes de hipertensión arterial, que acude por primera vez a la consulta a las 13,3 semanas. Se le realiza el ultrasonido del primer trimestre y se le diagnostica un embarazo gemelar con los parámetros para este estudio *translucencia nucal* y *hueso nasal* normales .

A las 16,1 semanas se le realiza la prueba de alfafetoproteína, que fue de 0,42 Mom. Se valora de bajo para su peso corporal de 78 Kg, y se cita para las 22,6 semanas para realizar el pesquisaje de malformaciones del segundo trimestre, cuya biometría fue normal acorde al tiempo de gestación por fecha de última menstruación. Las estructuras fetales se informaron normales, y una sola placenta posterior y una bolsa única con ambos fetos masculinos.

Se concluye hasta ese día que se trata de un embarazo gemelar monocorial y monoamniótico normal, y se cita para el Centro Provincial de Genética Médica para realizar el ecocardiograma fetal a las 24 semanas.

El día 24 de mayo acude para que se le realice dicho examen, y se encuentran ambos ecocardiograma fetales normales, pero se decide realizar ecografía completa, donde se encuentra en el primer gemelar una tumoración hiperecogénica de forma triangular que mide 15 X 12 mm por encima del polo superior del riñón izquierdo y por debajo del diafragma. El resto del examen de ese feto era normal. (Figura 1 y Figura 2).

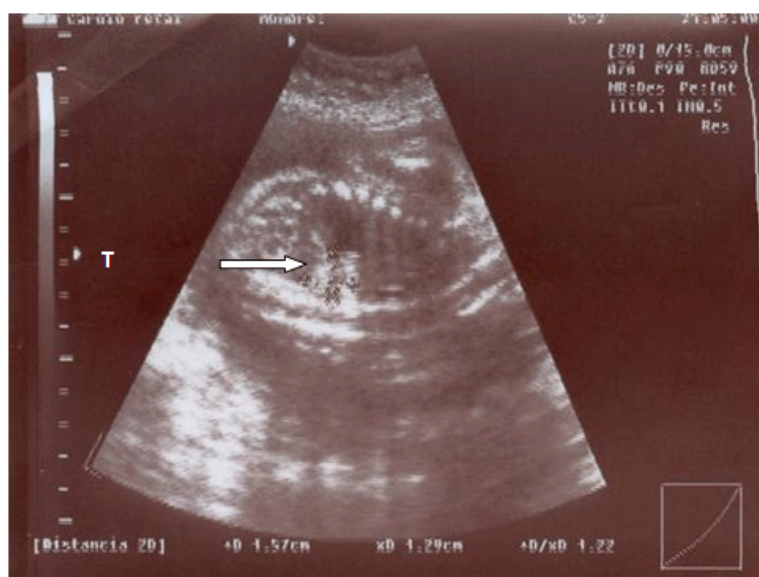

Fig. 1. Imagen hiperecogénica por encima polo superior del RI que mide 1,5X1,2 cm

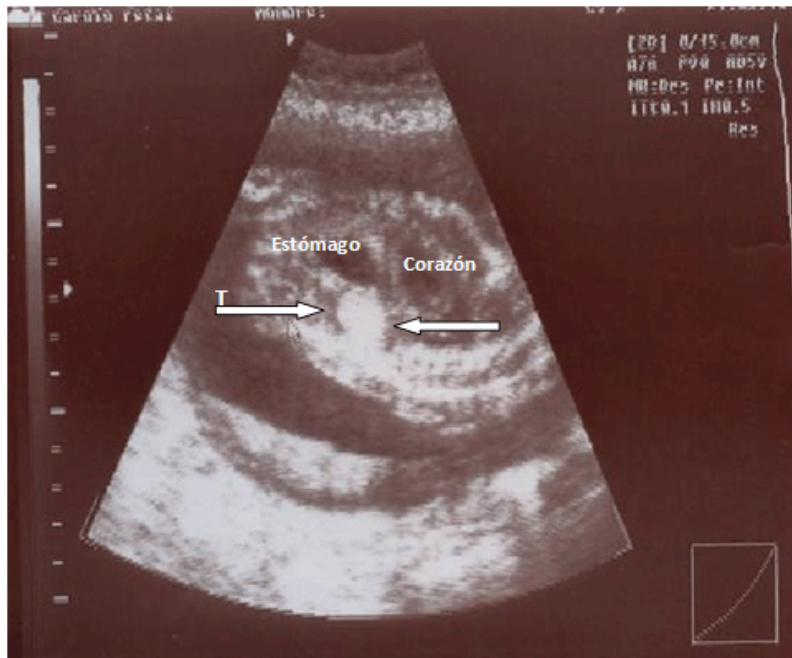


Fig. 2. Se observa la imagen hiperecogénica tumoral entre las flechas en corte longitudinal por debajo hemidiafragma izquierdo. Se señalan como referencia corazón y estómago.

En el otro feto se encontró un quiste del polo superior del riñón derecho sin otras alteraciones. Dado los hallazgos ecográficos se planteó en el primer feto que la imagen tumoral observada podía estar en relación con un tumor sólido de suprarrenal (neuroblastoma), y como diagnóstico diferencial un secuestro extralobar, que son los más frecuentes precisamente en la parte subdiafragmática izquierda.

Ante el hallazgo la pareja fue informada y asesorada por el colectivo multidisciplinario del Centro Provincial de Genética Médica, y la misma decidió la interrupción electiva de la gestación.

Resultado de Anatomía Patológica

El primer gemelar fue un feto masculino de 500 gramos, con tumor de 1X1 cm de la suprarrenal izquierda, de color gris. El examen histológico informó un neuroblastoma diferenciado de la suprarrenal.

El segundo fue un feto masculino de 540 gramos y quiste del polo superior del riñón derecho, sin otras alteraciones en el examen interno ni externo.

DISCUSIÓN

A pesar del aumento rutinario de la ecografía prenatal, se han descrito pocos casos de neuroblastoma diagnosticados prenatalmente, considerando por tanto este un caso raro y muy poco frecuente. Esto se debe a la baja incidencia de la enfermedad y a la dificultad diagnóstica.

El desarrollo del sistema nervioso simpático tiene lugar entre las semana 18 y 20 de gestación, por lo que la ecografía del segundo trimestre es normal en la mayor parte de los casos, y el diagnóstico generalmente se realiza en el tercer trimestre.⁹

Ante la sospecha ecográfica de una masa suprarrenal fetal es necesario hacer un diagnóstico diferencial que incluya, además del neuroblastoma, la hemorragia, secuestro pulmonar extralobar, tumores hepáticos, teratoma retroperitoneal, malformaciones adenomatosas pulmonares, y el nefroblastoma mesoblástico congénito. La masa intraabdominal que más comúnmente afecta al área que ocupa la glándula suprarrenal es el secuestro pulmonar, que se visualiza como una masa homogénea e hiperecogénica.^{4,9}

El tumor neonatal más frecuente es el neuroblastoma, que es un tumor embrionario maligno derivado de las células de la cresta neural. Constituye el 20% de los tumores de este período, con una incidencia estimada de 0,1/100.000 nacidos vivos/año.⁷

El mayor problema de diagnóstico diferencial, ante la sospecha de una masa que afecta a la glándula suprarrenal, se plantea entre el neuroblastoma y la hemorragia suprarrenal. La hemorragia suprarrenal es menos frecuente en el feto, y generalmente se presenta al nacer o en los primeros días postnatales, con tendencia a la regresión. Desde el punto de vista ecográfico se caracteriza por una disminución progresiva del tamaño, con reabsorción de los coágulos y, eventualmente, aparición de calcificaciones.⁷ Hay casos descritos de hipertensión materna secundaria a un neuroblastoma fetal.^{8,10}

El pronóstico asociado a los neuroblastomas congénitos es bueno, con una supervivencia global en lactantes del 90%. Además, se han descrito tumores que han presentado regresiones espontáneas, y no han requerido ninguna actitud terapéutica, lo que plantea dudas sobre el tratamiento precoz o la abstención terapéutica y observación en este grupo de pacientes. Las opciones terapéuticas están actualmente en discusión. Muchos autores aconsejan el seguimiento sin aplicar ningún tratamiento en los tumores con características biológicas y clínicas favorables, y reservan el tratamiento quirúrgico precoz para los casos con peor pronóstico. Se intenta evitar así complicaciones quirúrgicas, como posibles nefrectomías y atrofias renales.³

Esta neoplasia puede hacer metástasis dentro del útero y afectar especialmente el hígado, la placenta, el hueso, la médula ósea y la piel, así como también puede asociarse a ascitis e hidropis fetal.⁹

REFERENCIAS BIBLIOGRÁFICAS

1. Oliva Rodríguez. JA. Ultrasonografía diagnóstica fetal, obstétrica y ginecológica. Habana: Editorial Ciencias Médicas; 2010.
2. Kanagarajah P, Ayyathurai R, Manoharan M, Narayanan G, Kava BR. Current concepts in the management of adrenal incidentalomas. Urol Ann [Internet]. 2012 [citado 18 Mar 2013]; 4(3):[aprox. 7 p.]. Disponible en: <http://www.ncbi.nlm.nih.gov/pmc/articles/PMC3519103/>
3. Woodruff S, Yeunga M, Grodskia S, Johnsona W, Serpella J. Adrenal Injuries and Incidentalomas in Trauma Patients at an Urban Trauma Centre. J Curr Surg

[Internet]. 2012 [citado 18 Mar 2013]; 2(4-5):[aprox. 7 p.]. Disponible en: <http://www.jcs.elmerpress.com/index.php/jcs/article/view/108/71>

4. Carrillo D, Ibarra X, Cuevas M, de Barbieri F, Oyanedel R, Zavala A, et al. Causa infrecuente de hipertensión arterial en lactantes: neuroblastoma congénito quístico suprarrenal. Caso clínico. Rev Chil Pediatr [Internet]. 2012 [citado 24 Feb 2013]; 83(3):[aprox. 7 p.]. Disponible en: <http://www.scielo.cl/pdf/rcp/v83n3/art08.pdf>

5. Mullassery D, Dominici C, Jesudason EC, McDowell HP, Losty PD. Neuroblastoma: contemporary management. Arch Dis Child Educ Pract Ed [Internet]. 2009 [citado 24 Feb 2013]; 94(6):[aprox. 9 p.]. Disponible en: <http://ep.bmj.com/content/94/6/177.full.pdf+html>

6. Leary RJ, Jones S, Wu J, Reynolds CP, Liu X, Blackford A, et al. Integrated genomic analyses identify *ARID1A* and *ARID1B* alterations in the childhood cancer neuroblastoma. Nature Genetics [Internet]. 2013 [citado 24 Feb 2013]; 45(1):[aprox. 6 p.]. Disponible en: <http://www.nature.com/ng/journal/v45/n1/full/ng.2493.html>

7. Sherer DM, Dalloul M, Wagreich A, Sokolosky M, Duan H, Zinn H, et al. Prenatal Sonographic Findings of Congenital Adrenal Cortical Adenoma. JUM [Internet]. 2008 [citado 24 Feb 2013]; 27(7):[aprox. 3 p.]. Disponible en: <http://www.ultrasoundmed.org/content/27/7/1091.full.pdf+html>

8. Castagnaro Rosini MN, Castagnaro MC. Masas retroperitoneales en el periodo perinatal. Rev argent radiol [Internet]. 2011 [citado 24 Feb 2013]; 75(1):[aprox. 9 p.]. Disponible en: <http://www.scielo.org.ar/pdf/rar/v75n1/v75n1a08.pdf>

9. Crespo Esteras R, Alvir Álvaro A, Campillos Maza JM, Tobajas Homs JJ. Diagnóstico prenatal de Neuroblastoma retroperitoneal. Reporte de un caso. Ginecol Obstet Mex [Internet]. 2010 [citado 24 Feb 2013]; 78(4):[aprox. 5 p.]. Disponible en: <http://www.medigraphic.com/pdfs/ginobsmex/gom-2010/gom104g.pdf>

10. Blackman SC, Evenson AR, Voss SD. Prenatal diagnosis and subsequent treatment of an intermediate-risk paraspinal neuroblastoma: case report and review of the literature. Fetal Diagn Ther. 2008; 24(2):119-125.

Dr. Luis Raúl Martínez González. Especialista de Segundo Grado en Ginecología y Obstetricia. Máster en Ciencias en Atención Integral a la Mujer. Instructor. Centro Provincial de Genética Médica Pinar del Río. Correo electrónico: genluis@princesa.pri.sld.cu
