

## PRESENTACIÓN DE CASO

### **Melanoma nodular en borde de pie**

#### **Nodular Melanoma on Foot Edge**

**Carlos Alberto Blanco Córdova**

Especialista de Primer Grado en Dermatología, Máster en Educación Médica. Profesor Asistente. Policlínico Universitario. "Dr. Isidro de Armas". Playa. La Habana. Correo electrónico: carlosal@infomed.sld.cu

**Recibido:** 24 de junio del 2013.

**Aprobado:** 28 de octubre del 2013.

#### **RESUMEN**

**Introducción:** el melanoma cutáneo es un tumor maligno originado en los melanocitos, cuya incidencia y mortalidad han aumentado en las últimas décadas. Es la causa más frecuente de muerte entre las enfermedades cutáneas, y responsable del 75% de éstas. La mayoría se originan en la piel sana, sobre un nevo u otros órganos. Es una tumoración de alta agresividad y con tendencia a la metástasis linfática o hemática. El melanoma nodular representa el 15-35% de estos tumores, afectando áreas de piel fotoprotegidas, con fase de crecimiento vertical, lo cual condiciona su comportamiento tan agresivo y peor pronóstico.

**Presentación del caso:** paciente anciana, con lesión tumoral en pie derecho, asintomática, de cuatro años de evolución, con crecimiento rápido en los últimos tres meses. Se realiza diagnóstico clínico-histopatológico, compatible con melanoma nodular. El tratamiento de elección es la extirpación quirúrgica.

**Conclusiones:** el melanoma nodular es un tumor muy agresivo y la supervivencia depende de un diagnóstico precoz, posibilitando la cura de más del 90% de los casos.

**DeCS:** Melanoma; Nevo.

#### **ABSTRACT**

**Introduction:** cutaneous melanoma is a malignant tumor originated from melanocytes, whose incidence and mortality rates have increased in recent

decades. It is the most common cause of death among skin diseases, and accounts for its 75%. Most of them originate in healthy skin on a nevus or other organs. It is a highly aggressive tumor with a tendency to lymphatic or hematogenous metastases. Nodular melanoma accounts for 15 to 35% of these tumors, affecting photo-protected areas of skin, with vertical growth phase, which determines their behavior as aggressive and its worse prognosis.

**Case report:** old patient with right foot tumor injury, asymptomatic, four years of evolution, with rapid growth in the last three months. Clinical and histopathological diagnosis is made, compatible with nodular melanoma. The treatment of choice is surgical removal.

**Conclusions:** nodular melanoma is a very aggressive tumor and survival depends on early diagnosis, allowing the cure of more than 90% of the cases.

**DeCS:** Melanoma; Nevus.

---

## INTRODUCCIÓN

La primera descripción de melanoma fue realizada en el papiro de Eber en 1500 AC., y luego por Hipócrates (460-375 AC).<sup>1</sup> El melanoma es una neoplasia maligna que puede presentarse en cualquier tejido al cual hayan migrado células derivadas de la cresta neural (aparato uveal del ojo, mucosa gastrointestinal, genitourinario, etc.) Este tumor se genera en los melanocitos de la capa basal de la epidermis. Estos cuentan con dendritas que se proyectan a las capas superficiales de la epidermis, protegiendo de los rayos ultravioletas, y ejerciendo un rol protector. Paradójicamente, los melanocitos son dañados y transformados por el mismo agente para el cual están programados defender. Este cambio puede generar una neoplasia más letal que aquellas para las cuales está programado prevenir.<sup>2</sup>

La exposición solar es un factor de riesgo para el desarrollo de melanoma. Se conoce que el fotodaño cutáneo acumulado antes de los 20 años puede producir cambios irreversibles en el ADN del hombre. Se han detectado alteraciones genéticas en los cromosomas 1, 6, 7, 9, al igual que mutación activa en el oncogén BRAF, donde se reportan del 33%-47% en melanomas primarios y un 41%-55% en las metástasis de melanoma. Otros factores incluyen agentes químicos, físicos e inmunológicos.<sup>3-6</sup>

En los últimos 50 años ha existido un crecimiento exponencial de los casos de melanoma. La incidencia en los Estados Unidos ha aumentado desde 4,5/100.000 habitantes en el año 1970 hasta 11,7 y 15,2/100.000 en los años 2000 y 2006. Las estadísticas indican que 1 de cada 57 varones y 1 de cada 78 mujeres desarrollará un melanoma a lo largo de su vida.<sup>6</sup> Se estiman alrededor de 200.000 casos nuevos anuales de melanoma cutáneo, para una tasa de incidencia de 2.9 casos nuevos por 100.000 habitante. En Cuba, la incidencia se ha mantenido estable en los últimos 20 años, con un aumentado discreto en su mortalidad, guardando relación con los fenotipos de piel I y II.

El melanoma representa el 2,5% de todos los cánceres y es responsable del 1-2% de las muertes por esta causa, constituyendo la causa más frecuente de muerte entre las enfermedades cutáneas<sup>5</sup>. Un 3% de los pacientes desarrollan melanomas ocultos.<sup>7</sup>

El enfermo de melanoma debe seguir controles médicos periódicos, para detectar una recidiva, o un posible segundo melanoma (riesgo 70 veces superior). Es la

tercera neoplasia de piel más frecuente y causa el 75% de todas las muertes asociadas a cáncer de piel.<sup>2, 7, 8</sup>

El melanoma nodular es la forma más agresiva, se presenta como una tumoración negra-azulosa saliente o vegetante, ocasionalmente ulcerado, sangrante, con alta tendencia a dar metástasis, invasor desde su inicio, es más común entre la quinta y sexta década de la vida y en algunos casos carece de pigmentación, conocida como melanoma amelanico,<sup>9</sup> que cursa con mal pronóstico ya que puede estar oculto, y solo se observan sus metástasis.<sup>2-4</sup>

Clark y McGovern plantean que esta variedad nodular representa entre 15\_35% de los melanomas y afectan áreas de piel fotoprotegidas. Aparece principalmente en tronco y extremidades, presentando exclusivamente fase de crecimiento vertical, lo cual condiciona su comportamiento tan agresivo y peor pronóstico. Tienen tendencia a la diseminación linfática y hemática, y hasta en el 4% de los casos se descubren por metástasis.<sup>10, 2</sup>

Se presenta este caso para hacer un llamado de atención sobre la necesidad de la prevención y diagnóstico temprano del melanoma desde la comunidad donde vive el paciente, como única manera de evitar muertes y sufrimientos por esta causa.

## **PRESENTACIÓN DEL CASO**

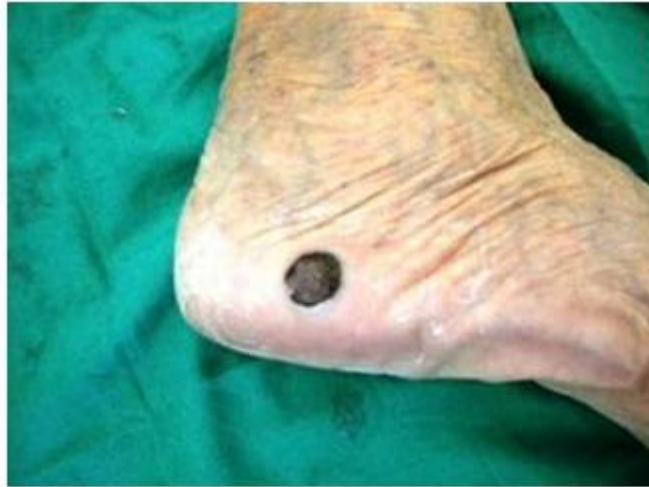*Motivo de consulta:* Lesión elevada en la región lateral externa de pie derecho.

*Historia de la enfermedad actual:* Paciente de 84 años, sexo femenino, blanca, con antecedentes de presentar una lesión tumoral oscura en la región lateral externa de pie derecho, que aumentó de tamaño lentamente en un período de 4 años. No lesión preexistente. No presentó síntomas subjetivos asociados a dicha lesión, por lo que no le dio importancia, pero sí tuvo crecimiento mas acelerado en los últimos tres meses, motivo por el cual acude a la consulta de Dermatología. La paciente es examinada cuidadosamente, y ante las características de la lesión melanocítica se plantea como diagnóstico presuntivo un melanoma maligno. Se coordina con el departamento de cirugía para realizar exéresis amplia de la lesión y biopsia de la misma.

*Antecedentes patológicos familiares y antecedentes patológicos personales:* No refiere datos de interés. Interrogatorio por aparatos: Nada a señalar. Hábitos tóxicos: No.

*Examen físico general:* negativo.

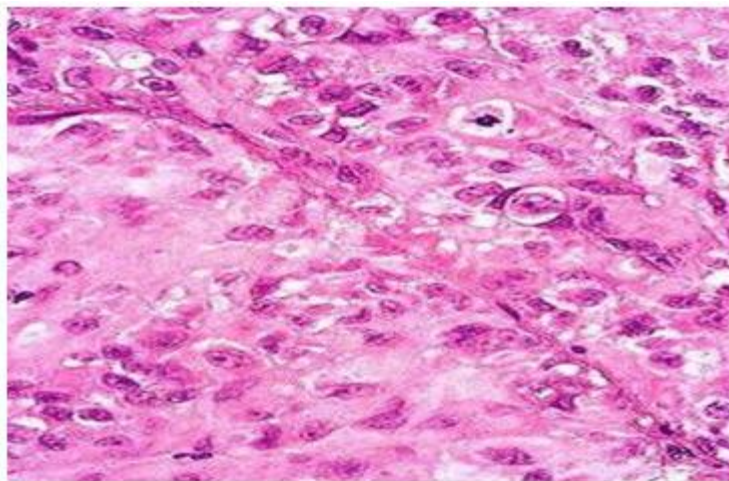
*Examen físico dermatológico:* Lesión de 3x3 cm de diámetro, color negro, elevado, con bordes irregulares y superficie rugosa, que se localiza en la región lateral externa de piedercho (Figura 1).



**Fig. 1.** Melanoma nodular borde externo de pie derecho, 3x3 cm de diámetro, elevado, de color negro, y bordes irregulares.

*Complementarios realizados:* Hemograma completo y eritrosedimentación dentro de límites normales, perfil hepático y renal normal. Electrocardiograma: Normal. Rayos X de tórax: No se observan alteraciones pleuropulmonares. Ultrasonido abdominal: Sin alteraciones.

Se realiza exéresis total de la lesión con un margen de seguridad de 10 mm. El estudio histopatológico informa: melanoma maligno tipo nodular con resección total del tumor (Figura 2).



**Fig. 2.** M.O.HE 100X. Melanoma maligno varian nodular. Presencia de gran numero de mitosis.

Confirmado el diagnóstico en el Hospital Docente "Comandante Manuel Fajardo", se remite al servicio de Oncología del Instituto Nacional de Oncología y Radiobiología.

## **DISCUSIÓN**

La exposición a la luz solar es posiblemente el agente externo más importante, unido al fototipo de piel I y II. En este caso la localización del tumor se encontró en un área fotoprotegida, característica de esta variante de melanoma, y tampoco se

recogió antecedente de lesión névica o cicatricial preexistente. Otros factores que se han asociado a la aparición de esta patología son los estrógenos, los contraceptivos hormonales, las irradiaciones, la dieta y la luz fluorescente.<sup>11</sup>

En la epidemiología del melanoma maligno se han encontrado múltiples factores controvertidos y variables. Las personas más frecuentemente afectadas son los caucásicos de piel blanca, cabellos rubios y ojos claros.<sup>11</sup> En este caso la paciente, a pesar de no ser de cabellos rubios clasifica dentro de este grupo de riesgo.

Los nevos adquiridos o congénitos son lesiones tumorales cutáneas precursoras del melanoma, aspecto que no se ajusta al caso presentado.<sup>3, 4, 7</sup> El melanoma afecta por igual a ambos sexos. Puede ocurrir en cualquier edad, aunque generalmente afecta a personas mayores. La edad promedio de presentación es a los 53 años. En un 6-12% de los pacientes afectados existen antecedentes familiares de melanoma.<sup>4</sup>

El melanoma tiene un comportamiento biológico característico con un crecimiento intraepidérmico (radial) y un crecimiento dérmico (vertical). En la fase de crecimiento dérmico el melanoma tiene capacidad de producir metástasis. El desarrollo de estas es resultado de una serie de eventos que incluyen la existencia de células separadas del tumor primario, la invasión de la membrana basal, la migración hacia la circulación sanguínea o linfática, vía por la cual producen invasión en otros órganos.

Dependiendo de en qué fase de crecimiento o invasiones se encuentre el tumor, cambia de forma significativa el pronóstico, así como si la enfermedad es local o presenta ya afectación linfática o visceral. La utilización sistemática de los criterios clínicos resumidos en el acrónimo ABCD (Asimetría, Bordes irregulares, Coloración heterogénea, Diámetro mayor de 6 mm), es útil para discriminar entre las lesiones benignas y aquellas sospechas. Las lesiones de piel pueden estar asociadas a metástasis linfáticas regionales, y en los pacientes con melanoma tienen un valor pronóstico en relación a la supervivencia. Teniendo en cuenta la variante de melanoma nodular presentado, muy invasivo y metastizante, con afectación linfática y hemática, el pronóstico es considerado muy reservado.<sup>7</sup>

Existen tres estadios clínicos: el estadio I cuando hay lesión cutánea, sin ganglios palpables y es aquí donde tenemos a nuestro caso. Los porcentajes de supervivencia de acuerdo con el nivel de invasión en profundidad o grosor de la nomenclatura se emplean sólo para este estadio. En el estadio clínico II hay lesión cutánea y ganglios palpables, y en el III hay metástasis viscerales diseminadas, con una supervivencia muy baja.<sup>6</sup>

El tratamiento del melanoma primario consiste en la extirpación quirúrgica amplia hasta la fascia muscular, con un margen de 1-2mm de piel normal, proceder que se le realizó a nuestro paciente pero con un margen de 10 mm.<sup>8</sup> La paciente se mantiene en seguimiento cada 6 semanas el 1er año, cada 3 meses el 2do año, cada 6 meses durante 3 años y anual a partir de los 5 años.

## **CONCLUSIONES**

A pesar de que la tasa de incidencia del melanoma maligno está creciendo rápidamente en muchos países, el pronóstico está mejorando, ya que los enfermos inician el tratamiento en etapas más precoces de la enfermedad. La supervivencia

del melanoma maligno está estrechamente relacionado con el tamaño y profundidad del tumor primario, pero su baja curabilidad, con el diagnóstico tardío. La detección precoz requiere de acciones preventivas que deben dirigirse tanto a la población general como a la población médica. La educación sanitaria a la población general exige conocer que todo lunar o zona pigmentada, que cambia de color o de forma, que sangra, se irrita o ulcera, requiere la consulta médica inmediata, teniendo en cuenta que muchas veces cursa de forma asintomática.

La primera barrera de salud, el Médico General Integral, debe estar familiarizado con el diagnóstico del Melanoma maligno e interconsultar rápidamente al enfermo con el dermatólogo, para evitar sufrimientos y muertes en la familia, por esta causa.

## **REFERENCIAS BIBLIOGRÁFICAS**

1. Priario JC. Historia del melanoma maligno en Uruguay. Rev. Méd. Urug. 2005 Dic; 21(4): 255-268
2. Lavanderos J, Pérez JA, Jeria S. Actualizaciones en melanoma maligno cutáneo. Cuad. cir. (Valdivia). 2010; 24(1):47-56.
3. Maia M, Russo C, Ferrari N, Ribeiro MCS de A, Santos ABOS. Reflexões em relação à epidemiologia do melanoma cutâneo no Brasil. An Bras Dermatol. 2005; 77:163-70.
4. De la Fuente-García A, Ocampo-Candiani J. Melanoma cutáneo. Artículo de revisión. Servicio de Dermatología, Hospital Universitario "José E. González", Univ. Autónoma Nuevo León, Monterrey, Nuevo León, México. Gac Méd Méx. 2010; 146(2):
5. Ferrandíz C. Dermatología Clínica. Ed. Mosby/Doyma libros, S.A, Madrid, España, 1996.p. 321.
6. Wong Garcia H, González Rodríguez Z, López Vergara M. Melanoma en la región frontal. Rev Folia dermatológica Cubana. 2012; 6(2).
7. Rigel DS, Russak J, Friedman R. The Evolution of Melanoma Diagnosis: 25 Years Beyond the ABCDs. CA Cancer J Clin. 2010; 60(5):301-16.
8. Goodson AG, Grossman D. Strategies for early melanoma detection: Approaches to the patient with nevi. J Am Acad Dermatol. 2009; 60 (5):719-35.
9. Riera-Leal L, Riera-Leal A, Quiñones-Venegas R, Ferrusco-Ontiveros MR, y col. Melanoma nodular hipomelanótico. Dermatol. Rev. Mex. 2012; 56(3): 209-212.
10. Mordoh A. Clínica del melanoma. Acta bioquím. Clín. Latinoam. 2009; 43(3).
11. Hind Selman-Housein Bernal K, Tárano Quintero G, Morales Pérez I, Alfonso Sabatier C, Hernández Bernal F. Tumor gigante en un paciente con melanoma. Rev cubana med. 2012 Jun; 51(2): 183-190.

---

**Dr. Carlos Alberto Blanco Córdova.** Especialista de Primer Grado en Dermatología, Máster en Educación Médica. Profesor Asistente. Policlínico Universitario. "Dr. Isidro de Armas". Playa. La Habana. Correo electrónico: carlosal@infomed.sld.cu

---