

PRESENTACIÓN DE CASO

Quistes pulmonares congénitos

Congenital lung cysts

Nuvia Suárez García¹, Sergio Germán Piloña Ruiz², Omar León Vara Cuesta³, Rita Inés Milians Casanova⁴, Mirka Rosa Torres⁵

¹Especialista de Primer Grado en Neonatología. Máster en Atención Integral al Niño. Asistente. Hospital General Docente "Abel Santamaría Cuadrado". Pinar del Río. Correo electrónico: nuvya@princesa.pri.sld.cu

²Especialista Segundo Grado en Neonatología. Máster en Atención Integral al Niño. Instructor. Hospital General Docente "Abel Santamaría Cuadrado". Pinar del Río. Correo electrónico: sheilas@has.sld.cu

³Especialista de Primer Grado en Medicina General Integral y Segundo Grado en Neonatología. Máster en Atención integral al niño. Profesora Auxiliar. Hospital General Docente "Abel Santamaría Cuadrado". Pinar del Río. Correo electrónico: belkys@princesa.pri.sld.cu

⁴Especialista de Primer Grado en Neonatología. Máster en Atención integral al Niño. Hospital General Docente "Abel Santamaría Cuadrado". Pinar del Río. Correo electrónico: drarita@princesa.pri.sld.cu

⁵Especialista de Primer Grado en Neonatología. Máster en Atención integral al Niño. Asistente. Hospital General Docente "Abel Santamaría Cuadrado". Pinar del Río. Correo electrónico: claudiama@princesa.pri.sld.cu

Recibido: 25 de junio del 2013.

Aprobado: 4 de noviembre del 2013.

RESUMEN

Introducción: las malformaciones pulmonares congénitas constituyen una alteración en el desarrollo embriológico y fetal de las distintas estructuras pulmonares y una rara expresión de estas son los quistes pulmonares congénitos.

Caso clínico: se presenta un recién nacido a término, de buen peso, asintomático

y estable hasta el tercer día de vida al debutar con un estado de shock séptico secundario, de bronconeumonía complicada con derrame pleural derecho. En los estudios evolutivos hacia el cuarto de día de vida se le diagnostica como hallazgo radiológico la presencia de quistes pulmonares que evolucionan de forma asintomática. Después de una valoración multidisciplinaria es egresado con un seguimiento por su condición de alto riesgo. Actualmente saludable y con buen desarrollo psicomotor.

Conclusiones: la importancia del tema que se presenta es que se describe una presentación rara de quistes pulmonares congénitos en un recién nacido que desarrolló un estadio avanzado de sepsis.

DeCS: Quistes; Insuficiencia respiratoria; Anomalías del sistema respiratorio.

ABSTRACT

Introduction: congenital lung malformations constitute an alteration in the embryonic and fetal development of the different lung structures and a rare expression of these congenital lung cysts.

Case report: termed newborn, good weight, evolving asymptomatic and stable until the third day of life to debut a state of septic shock secondary to complicated bronchopneumonia with right pleural effusion. In evolutionary studies by the fourth day of life it is diagnosed, as radiological finding, the presence of lung cysts evolving asymptotically. After a multidisciplinary assessment there is a graduate tracking of their status, with high risk. Currently healthy and good psychomotor development.

Conclusions: the importance of the issue presented is a rare presentation of congenital lung cysts in a newborn who developed an advanced stage of sepsis described.

DeCS: Cysts; Respiratory insufficiency; Respiratory system abnormalities.

INTRODUCCIÓN

Las malformaciones pulmonares congénitas constituyen una alteración en el desarrollo embriológico y fetal de las distintas estructuras pulmonares. Suponen aproximadamente un 10% de todas las malformaciones congénitas, siendo las más frecuentes aquellas que alteran el árbol bronquial, parénquima pulmonar y estructuras vasculares. Con una localización en el mediastino posterior o intrapulmonar pueden aparecer lesiones quísticas que están revestidas por epitelio columnar ciliado de tipo bronquial.

Se desarrollarían a partir de una yemación anómala del intestino primitivo. Si esta separación ocurre en forma precoz, el quiste permanece en el mediastino y si ocurre en forma tardía, da origen a los quistes de ubicación periférica. Los quistes poseen una delgada pared propia con cartílago, musculatura lisa y glándulas bronquiales, pueden tener comunicación con la vía aérea y si la formación fue muy precoz pueden existir zonas con epitelio gástrico o esofágico.

La mayoría de los quistes broncogénicos se pesquisan como hallazgo radiológico ya sea por el ensanchamiento mediastínico o por la aparición en la radiografía de una imagen quística pulmonar única. Cuando presentan sintomatología esta puede corresponder a la hiperinsuflación del quiste con la consiguiente compresión del tejido circundante o a la infección de la cavidad quística. El estudio puede continuar con una TAC con contraste que delimita el quiste. Otros estudios como esofagograma y fibrobroncoscopia pueden ser de utilidad en algunos casos.^{1, 2}

Los quistes broncogénicos son malformaciones congénitas raras, pero representan las lesiones quísticas mediastinales más frecuentes de su tipo, aunque la mayoría han sido reportadas en sujetos mayores de 15 años. Otras anomalías encontradas a través de estudios de imágenes son la agenesia pulmonar, el enfisema lobar congénito, la atresia bronquial y el secuestro pulmonar.³⁻⁵ Se presenta un caso clínicamente excepcional de un recién nacido con quistes pulmonares congénitos que desarrolló un estadio avanzado de sepsis.

PRESENTACIÓN DEL CASO

Se trata de un recién nacido de raza blanca, sexo masculino, hijo de madre de 16 años, primigesta, sana, grupo O, Rh negativo, nace producto de un parto distócico (fórceps por período expulsivo demorado) a las 40 semanas de gestación, presentación cefálica, líquido amniótico meconial espeso, con un tiempo de rotura de membranas de 12 horas, Apgar 6-8 puntos y peso de 2980 gramos.

Las primeras horas de su vida las transcurrió junto a su madre sin mostrar signo sugestivo de enfermedad. A partir del tercer día es trasladado al servicio de cuidados intensivos neonatales (UCIN) por presentar signos de distrés respiratorio dados por polipnea superficial, aleteo nasal, quejido espiratorio, acompañado de coloración pálida icterica, trastornos de perfusión y signos de shock séptico, con tendencia al sangrado fácil por punturas, además de distensión abdominal y hepato-esplenomegalia. Se coloca en la incubadora y realiza la canalización de vena y arteria umbilical (para la monitorización de los gases sanguíneos); se toma además una muestra para hemocultivo por punción periférica, perfil de sepsis, gasometría arterial, coagulograma, glicemia y estudio radiológico (Tórax A-P).

Los resultados encontrados fueron: leucocitosis, con gránulos tóxicos e índice (relación inmaduros/totales) I/T > 0.3, en la gasometría: acidosis mixta con predominio metabólico que se hace dependiente de la enfermedad de base, en el coagulograma presenta trombocitopenia, tiempo de protrombina y tromboplastina prolongado, con fibrinógeno bajo, interpretándose como una coagulopatía de consumo (CID) secundaria a una sepsis grave.

Se decide tras valoración multidisciplinaria realizar exanguinotransfusión isovolumétrica con sangre fresca, se agrega además intacglobin, plasma fresco, y antibióticos de amplio espectro (ceftriaxone y vancomicina) considerando la agresividad del cuadro y cultivo sanguíneo positivo a estafilococo coagulasa negativo. Este paciente es seguido con una monitorización continua de oxígeno por pulsioximetría y desde el punto de vista clínico-gasométrico.

En el estudio radiológico inicial practicado, presenta signos de hipoventilación alveolar con imágenes retículo-granulares difusas que tienden a confluir hacia la base del pulmón derecho, con una efusión pleural de ese lado e imágenes quísticas múltiples redondeadas sugestivas de una bronconeumonía congénita con derrame pleural.

Para su confirmación, se le realizó ultrasonido a las 68 horas de vida observándose líquido libre subdiafragmático bilateral, aunque más marcado en el lado derecho y colección líquida en seno costo frénico derecho.

Al día siguiente en ultrasonografía evolutiva se observó derrame pleural derecho subdiafragmático de mayor cuantía y por delante del área cardiaca se observaron imágenes ecolúcidas difíciles de precisar por su localización.

A los 7 días de vida, en la radiología de tórax evolutiva con vista lateral y anteroposterior (Figura 1 y Figura 2) se observó persistencia de los quistes pulmonares y el derrame pleural se había resuelto. Se realizó además un estudio de tránsito intestinal que resultó normal, en aras de establecer el diagnóstico diferencial con la hernia diafragmática congénita.

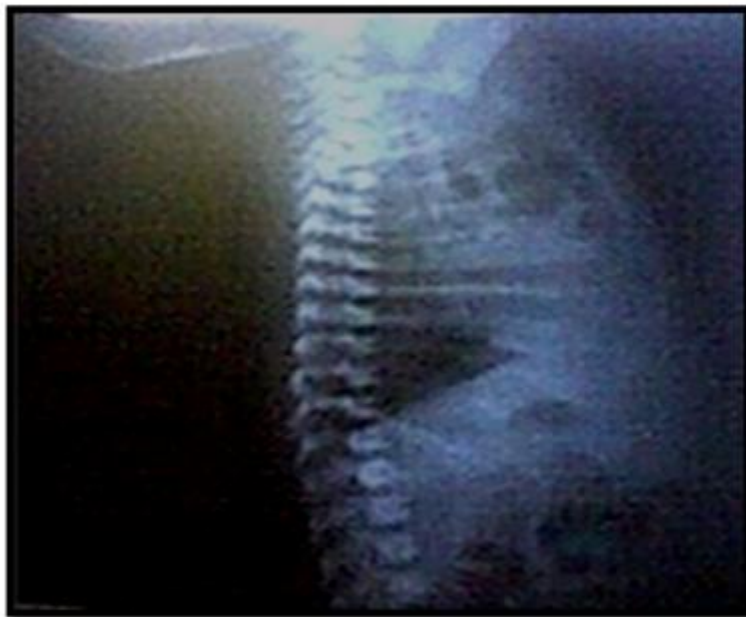

Fig. 1. Imágenes quísticas pulmonares retroesternales en vista lateral (oblicua derecha).

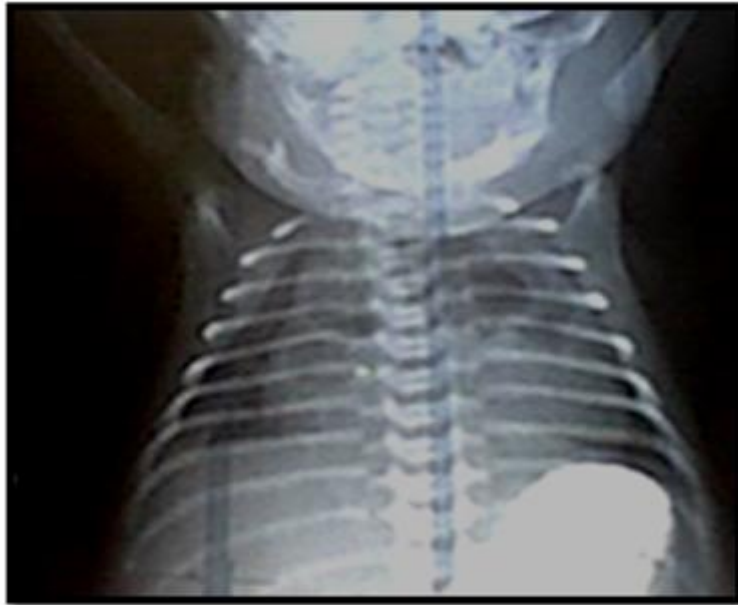


Fig. 2. Imágenes quísticas pulmonares. Región parahiliar bilateral (vista antero-posterior del tórax).

A los 10 días de vida persisten las imágenes quísticas en región parahiliar bilateral y resolución total del proceso inflamatorio, dándose el alta a los 21 días, sin requerir tratamiento quirúrgico y después de haber sido evaluado multidisciplinariamente por neumología, neonatología, genética clínica, cirugía pediátrica, cardiología y el médico de la familia para un seguimiento posterior en su área de salud.

DISCUSIÓN

El caso presentado, según los antecedentes obstétricos y cuadro clínico, desarrolló una infección posnatal que evolucionó al estadio de shock y como hallazgo radiológico se diagnostica la presencia de quistes pulmonares congénitos, enfermedad que resulta rara en la etapa neonatal.

Los quistes pulmonares congénitos se originan por una alteración de la diferenciación bronquio-bronquiolo que pueden comprometer al brote del esbozo bronquiolar completo o parcialmente a los bronquios mayores (quistes centrales) o los bronquiolos (quistes periféricos) hasta los alvéolos en forma difusa (pulmón en esponja o displasia alveolar). Su clasificación es muy variada, pueden ser centrales o periféricos, solitarios o múltiples, parahiliares intra o extra pulmonares, ciegos o con comunicación con el árbol bronquial incrementándose el riesgo de infecciones en el período neonatal. Muchas de estas malformaciones pulmonares suelen estar asintomáticas, pero los riesgos de complicaciones como neumotórax, hemorragia y transformación maligna siempre están latentes.²

Como causa principal se cita la malformación adenomatoidea quística que en el 20% de los casos se asocia a otras malformaciones como: agenesia o disgenesia renal, malformación anorectal, atresia intestinal y cardiopatías congénitas. De origen congénito también se hace referencia al Síndrome de *Birt-Hogg-Dubé*. Los quistes pulmonares pueden ser secundarios a neumonías por *staphylococcus*

aureus y streptococcus pneumoniae, histoplasmosis, e hidatidosis, o sea, de causa infecciosa.^{2, 6-8}

Un grupo de enfermedades consideradas inmunológicas (bronquiolitis folicular, neumonía intersticial linfocitaria, granulomatosis de Wegene) y otras de causa idiopática (histiocitosis X pulmonar, amiloidosis, enfermedad de depósito de cadenas ligeras) cursan también con imágenes quísticas de localización pulmonar, mientras que las neoplásicas se presentan con mayor frecuencia en edades avanzadas de la vida.⁹⁻¹¹

Aunque no son muy frecuentes los quistes llenos de aire en los pulmones, se presentan con tanta variedad de formas que constituye en el periodo neonatal un problema interesante, tanto desde el punto de vista diagnóstico como del terapéutico. El pronóstico se agrava a medida que aumenta la tensión o la infección.²

Aunque a veces está indicado el tratamiento conservador, en ocasiones es indispensable la intervención quirúrgica inmediata. La resección debe realizarse sin retraso en infantes sintomáticos y probablemente en infantes asintomáticos, a causa de la compresión del pulmón normal y el riesgo de infección.^{5, 6}

Los quistes pulmonares resultan raros en la etapa neonatal y constituyen una importante condición al incrementar los riesgos de morbilidad y mortalidad presentándose de forma aislada o asociados a otras enfermedades, por ello, resulta útil el diagnóstico precoz que permitirá establecer el tratamiento de elección para cada paciente y llevar a cabo un seguimiento multidisciplinario oportuno con el objetivo de mejorar la calidad de vida.

REFERENCIAS BIBLIOGRÁFICAS

1. Sola A. Cuidados neonatales. Descubriendo la vida de un recién nacido enfermo. Argentina: Ediciones Médicas; 2011: 1002-8.
2. Abdallah B, Bouthour H, Hellal Y, Ben Malek MR, Gharbi Y, Kaabar N. Congenital pulmonary malformations: clinical, radiological and treatment features. Tunis Med [Internet]. 2011 [cited 12 Feb 2013]; 91(1): [aprox. 4p.].
3. Guido M, Bovenschulte H, Drebber U, Pfister R. Bronchogenic cyst mimicking ischemic heart disease. Lung India [Internet]. 2012 [cited 16 May 2013]; 29(4): [aprox. 2p.].
4. Hadchouel-Duvergé A, Lezmi G, de Blic J, Delacourt C. Congenital lung malformations: natural history and pathophysiological mechanisms. Rev Mal Respir [Internet]. 2012 [cited 16 May 2013]; 29(4): [aprox. 10p.].
5. Biyyam DR, Chapman T, Ferguson MR, Deutsch G, Dighe MK. Congenital lung abnormalities: embryologic features, prenatal diagnosis, and postnatal radiologic-pathologic correlation. Radiographics [Internet]. 2010 [cited 12 Feb 2013]; 30(6): [aprox. 7p.].
6. Alfara JJF, López-Rodó LM, Mier Odriozola JMI. Malformación adenomatoidea quística pulmonar de afectación bilateral en el adulto. Arch Bronconeumol [Internet]. 2008 [citado 12 Feb 2013]; 44(4): [aprox. 2p.].

7. Viejo MAN, Montes AF, Fernández DI. Neumonía redonda: una causa poco habitual de nódulos pulmonares múltiples. Arch Bronconeumol [Internet]. 2010 [citado 14 May 2013]; 46(4): [aprox. 2p.].
8. Regueira González R, Vázquez Labrador JM. Quiste hidatídico pulmonar. FMC [Internet] 2012 [citado 14 May 2013]; 19(5): [aprox. 2p.].
9. Xiang Ye MX, Zhao YL, Zhang J. Quistes pulmonares como manifestación radiológica de enfermedades benignas y malignas: errores en el diagnóstico. Arch Bronconeumol [Internet] 2012 [citado 14 May 2013]; 48(4): [aprox. 2p.].
10. Pinar Manzanet JM, Martínez Urroz M. Meningioma pulmonar. Med Clin Barc [Internet]. 2010 [citado 14 May 2013]; 135(4): [aprox. 2p.].
11. Luthra M, Khan H, Suhail MF, Avadhani V. Leiomiomas pulmonar primario: presentación de un caso. Arch Bronconeumol [Internet]. 2012 [citado 14 May 2013]; 48(12): [aprox.2p.].

Dra. Nuvia Suárez García. Especialista de Primer Grado en Neonatología. Máster en Atención Integral al Niño. Asistente. Hospital General Docente "Abel Santamaría Cuadrado". Pinar del Río. Correo electrónico: nuvya@princesa.pri.sld.cu