

**PRESENTACIÓN DE CASO**

**Síndrome iridocorneal endotelial: presentación de un caso**

**Iridocorneal endothelial syndrome: a case report**

**Nayaris Gómez Martínez<sup>1</sup>, Nairovys Gómez Martínez<sup>2</sup>, Henry Pérez González<sup>3</sup>**

<sup>1</sup>Especialista de Primer Grado en Oftalmología. Servicio de Glaucoma y Catarata, Centro Oftalmológico de Pinar del Río. Hospital General Docente "Abel Santamaría Cuadrado". Pinar del Río. Correo electrónico: ngm@princesa.pri.sld.cu

<sup>2</sup>Licenciada en Enfermería. Diplomada en Anestesia. Hospital General Docente "Abel Santamaría Cuadrado". Pinar del Río. Correo electrónico: ngm@princesa.pri.sld.cu

<sup>3</sup>Especialista de Primer Grado en Oftalmología y Medicina General Integral. Hospital "Abel Santamaría Cuadrado". Pinar del Río. Correo electrónico: drhenry@princesa.pri.sld.cu

**Recibido:** 18 diciembre de 2013.

**Aprobado:** 4 junio de 2014.

---

**RESUMEN**

**Introducción:** el síndrome iridocorneal endotelial es un conjunto de trastornos no hereditarios, generalmente unilateral y de evolución progresiva, que se presenta con mayor frecuencia en mujeres jóvenes o de mediana edad. Se encuentra dentro del grupo de glaucomas secundarios de causa corneal, y puede iniciarse con un glaucoma agudo, aunque el paciente puede haber notado previamente alteraciones en el iris o en la córnea.

**Caso clínico:** se presentó el caso de una paciente femenina de 49 años de edad que acudió a la Consulta Provincial de Glaucoma de Pinar del Río con ojo derecho nulo doloroso, atrofia del iris, polioria y glaucoma secundario con hipertensión

ocular marcada. Después de valorarlo de conjunto en el servicio de Oftalmología se diagnosticó un síndrome endotelial iridocorneal.

**Conclusiones:** el síndrome iridocorneal endotelial se observa con mayor frecuencia en el sexo femenino. Es una entidad poco frecuente dentro de las enfermedades oftalmológicas y en el grupo de los glaucomas, de muy mal pronóstico visual. Se hace necesaria la realización de más estudios que permitan obtener mayores evidencias sobre este síndrome. De vital importancia resulta la adecuada evaluación de estos pacientes, para lograr la identificación temprana y aplicar métodos oportunos de tratamiento.

**DeCS:** Síndrome endotelial iridocorneal; Enfermedades del iris.

---

## ABSTRACT

**Introduction:** the iridocorneal endothelial syndrome is a constellation of non-hereditary disorders, generally unilateral and of progressive evolution, which more frequently present in young and middle-aged women. It is one of a group of secondary types of glaucoma of corneal cause, and it can start with a acute glaucoma, although the patient may previously have noticed alteration in the iris or the cornea.

**Clinical case:** a 49-year-old patient presented to the Pinar del Río Province Glaucoma Department with painful blind right eye, iris atrophy, polycoria and secondary glaucoma with marked ocular hypertension. After being jointly evaluated in the Ophthalmology Service, the patient was diagnosed with the iridocorneal endothelial syndrome.

**Conclusions:** the iridocorneal endothelial syndrome is more frequently manifested in the female sex. It is a little frequent entity among the ophthalmologic diseases and among the glaucoma group it is of very low visual prognosis. It is necessary to carry out more studies permitting to obtain greater evidences about this syndrome. The adequate evaluation of these patients is vitally important, for early diagnosis and timely treatment.

**DeCS:** Iridocorneal endothelial syndrome; Iris diseases.

---

## INTRODUCCIÓN

El síndrome iridocorneal endotelial (SICE) es un conjunto de trastornos no hereditarios, generalmente unilateral y de evolución progresiva, que se presenta con mayor frecuencia en mujeres jóvenes o de mediana edad.<sup>1,2</sup> Se encuentra dentro del grupo de glaucomas secundarios de causa corneal y puede iniciarse con un glaucoma agudo, aunque el paciente puede haber notado previamente alteraciones en el iris o en la córnea.<sup>3</sup> Es un síndrome compuesto por tres entidades: síndrome de Chandler, Cogan Reese y atrofia esencial de iris.<sup>4</sup>

Su base etiológica radica en una endotelio patía proliferativa, causada por la presencia de una capa anormal de células del endotelio corneal, donde se produce un cambio fenotípico, en ocasiones de origen herpético, que le hace adquirir características epiteliales.<sup>5</sup> Estas células proliferan y migran a través del ángulo de la cámara anterior de un ojo previamente normal y sobre la superficie del iris.

Causa en mayor o menor medida alteraciones de la córnea, trastornos pigmentarios de la superficie del iris, así como atrofia del mismo con diferente grado de severidad, provocando la formación de orificios y desplazamiento del iris hacia la región donde aparecen las sinequias periféricas anteriores, que generalmente se extienden más allá de la línea de Schwalbe.<sup>6,7</sup>

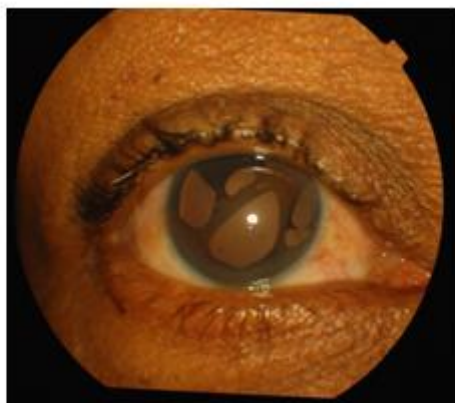
La microscopia confocal es un método de exploración recientemente introducido en Oftalmología, que permite la visualización in vivo de las distintas capas celulares de la córnea. Es una exploración no invasiva, rápida y relativamente sencilla. Existen pocos trabajos publicados que describan los hallazgos con microscopia confocal en los síndromes ICE. Básicamente consisten en la descripción de las anomalías de las células endoteliales (polimegatismo y disminución del número de células endoteliales normales) que coexisten con células de aspecto epitelial (células ICE). Estas células presentan una inversión del patrón luz/oscuridad de la célula endotelial normal, muestran núcleos hiperrefringentes y cuerpos celulares claros, cambios descritos también con microscopia especular. También pueden apreciarse estructuras hiperrefringentes tanto en áreas del endotelio como en planos adyacentes preendoteliales.<sup>8-10</sup>

Por ser una entidad poco frecuente, dentro del grupo de los glaucomas y tener muy mal pronóstico, se decidió realizar la presentación del caso con el objetivo de describir las características clínicas del síndrome ICE en este paciente.

## PRESENTACIÓN DE CASO

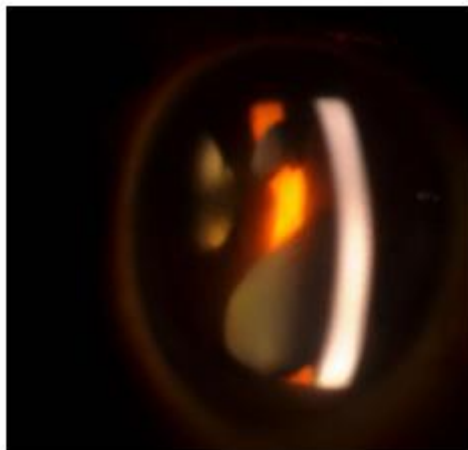
Paciente femenina de 49 años de edad, con antecedentes relativos de salud, que acudió a la *Consulta Provincial de Glaucoma* por presentar dolor ocular de moderada intensidad en su ojo derecho, cefalea, fotofobia y pérdida de la visión. Refirió además que desde hacía aproximadamente tres años fue notando cambios en la apariencia de su ojo derecho, observando la presencia de varios orificios en el iris sin referir trauma ocular.

Se le realizó la exploración biomicroscópica del segmento anterior con lámpara de hendidura, apreciándose zonas de atrofia en estadio avanzado que abarcaban todo el espesor del iris, desde H-8 hasta H-2, formando agujeros de forma oval y de localización superior y temporal en el ojo derecho, así como corectopia hacia H-8 y pseudopolicoria. (Figura 1)



**Fig. 1.** Exploración biomicroscópica del segmento anterior.

Además se constató un diámetro corneal normal tanto vertical como horizontal. Se observaron anomalías del endotelio corneal, dado por la presencia de múltiples guttas desde sector temporal hacia el centro de la córnea; el sector nasal no mostró alteraciones. La cámara anterior presentó una amplitud normal con la presencia de algunas células inflamatorias. (Figura 2)



**Fig. 2.** Anomalías del endotelio corneal.

Agudeza visual: OD nulo y OI 1.0.

Neumotonometría: se constató una tensión ocular de 50 mmHg en OD y 16 mmHg en OI.

Gonioscopia: sinequias anteriores periféricas en todo el sector superior y temporal que se extienden hacia la malla trabecular, provocando un cierre angular progresivo.

Microscopia endotelial: patrón anómalo del endotelio corneal, dado por la gran irregularidad de sus células que impidió realizar el conteo de las mismas.

El proceder terapéutico que se le realizó fue la aplicación de una retrobulbar de alcohol más ciclofoterapia en tres cuadrantes, con una potencia de 1800J y 18 impactos, lográndose el alivio del dolor.

## **DISCUSIÓN**

Las alteraciones endoteliales, iridianas y angulares encontradas en esta paciente eran típicas del SICE, cuyos rasgos clínicos más importantes incluyen distorsión pupilar, ectropión uveal leve o moderado, atrofia con agujeros del iris, goniosinequias que van cerrando progresivamente el ángulo y alteraciones endoteliales semejantes a la córnea guttata.<sup>12</sup>

El mecanismo que origina las soluciones de continuidad parece ser el de la tracción que se ejerce sobre el iris por la migración de las células endoteliales con formación de membranas que da lugar a la distorsión pupilar, al ectropión uveal y a la atrofia del estroma iridiano por una parte y la contracción del iris, aunque varios autores opinan que algunos de ellos pueden formarse por isquemia iridiana, como resultado de obstrucciones vasculares en las sinequias.<sup>12</sup>

Las anomalías en el iris son la base fundamental para distinguir las formas clínicas del síndrome ICE. Así, en la atrofia progresiva de iris, además de la atrofia marcada, se forman agujeros por estiramiento (*strecht hole*) o por deshecho (*meeting hole*). En el síndrome de *Chandler*, el iris puede parecer normal, en asociación con diferentes grados de edema corneal, y en el síndrome de *Cogan-Reese* existen diferentes grados de corectopia y atrofia de iris más nódulos pigmentados.<sup>12</sup>

En otros estudios, se muestran resultados visuales alentadores con el uso de otras variantes terapéuticas como queratoplastia endotelial con pelado de la descemet asistida con láser de eximero unido a la facoemulsificación o no<sup>6</sup>, pero este paciente presentaba un ojo ciego y doloroso, de ahí la necesidad en las recomendaciones de diagnóstico precoz para evitar la ceguera.

En estadios avanzados de la enfermedad suele observarse en la microscopia especular gran desorganización e irregularidad de las células del endotelio con núcleo hiperrefringente.<sup>11</sup> En el caso de la paciente estudiada, los datos obtenidos se corresponden con dicho estudio. En fases iniciales o menos avanzadas de este síndrome, tal como describen Cavanagh y Chiou, pueden presentarse células endoteliales anormales, pero relativamente regulares.<sup>7</sup>

Se recoge en la literatura la aparición de este síndrome junto a otras entidades nosológicas como la distrofia polimorfa posterior, aunque algunos autores la catalogan como parte del espectro clínico, produciéndose en ambos casos signos comunes dados por la endotelización de la malla trabecular y el iris, y como caso excepcional, la asociación de atrofia esencial del iris con el queratocono, lo cual no se observa en este caso.<sup>12</sup>

## REFERENCIAS BIBLIOGRÁFICAS

1. Kanski Jack J. Oftalmología clínica. 7ma. ed. Madrid: Elsevier. 2012
2. Navarro Vivó J, Herrera Hernández N. Síndrome iridocorneal-endotelial: presentación de un caso. Rev Méd Electrón. 2012 Sep-Oct [citado: fecha de acceso]; 34 (5).
3. American Academy of Ophthalmology. Glaucoma. San Francisco, CA: American Academy of Ophthalmology; 2008. p. 142-4.
4. Berbes Villalón E, González Delgado RI, Massó Duverger N. Síndrome endotelial iridocorneal: reporte de un caso. Rev Méd Electrón. 2011 Jun-Jul; 33 (4).
5. Gomez Castillo Z; Fernandez Garcia K; Perez Tejeda A; Marquez Villalon S; Jareño Ochoa M; Cuevas Ruiz J. Microscopia confocal en corneas de Cien ojos sanos . Rev Cubana Oftalmología. 2012 Dic.; 25 (1).
6. A. Capote, T. Cárdenas; D. Cruz; I. Hernández. Queratoplastia endotelial con pelado de la Descemet asistida con láser de excímero en el síndrome iridocorneoendotelial. Archivos de la Sociedad Española de oftalmología. 2013; 88 (8).

7. Cabeza Martínez E, Peral Martínez I, Pereira Nodarse RM. Síndrome iridocorneo endothelial en paciente portadora de Síndrome de Marfán. Reporte de un caso. *Infociencia*. 2010 Abr-Jun; 14 (2).
8. Robert AM, Renard G, Robert L, Bourges JL. The irido-corneo-endothelial syndrome. The loss of the control of corneal endothelial cell cycle. A review. *Pathologie-biologie*, 2012.
9. Caillaux V, Labbé A, Goemaere I, Lecuen N, Laroche L, et al.. Role of in vivo confocal microscopy in irido-corneo-endothelial syndromes." *Journal français d'ophtalmologie* 35:9 2012 Nov pg 716.e1-5.
10. Caillaux V, Labbé A, Goemaere I, Lecuen N, Laroche L, et al. Apport de la microscopie confocale in vivo dans les syndromes irido-cornéo-endothéliaux. *Journal Français d'Ophtalmologie*, 2012, vol. 35, no 9, p. 716. E1-716. e5.
11. Navarro Vivó J, Herrera Hernández N. Síndrome iridocorneal-endotelial: presentación de un caso. *Rev Méd Electrón*. 2012 Sep-Oct; 34(5).
12. Torriente Torriente V; Ruiz Roja B; Vega Torres M; Gamboa Escanelle B; Triana Casado I; Martínez Legon Z C. Facoemulsificación en el síndrome iridocorneo endotelial. *Rev Cubana Oftalmología*. 2013 Dic.; 26 (3).

---

**Dra. Nayarís Gómez Martínez.** Especialista de Primer Grado en Oftalmología. Servicio de Glaucoma y Catarata, Centro Oftalmológico de Pinar del Río. Hospital General Docente "Abel Santamaría Cuadrado". Pinar del Río. Correo electrónico: ngm@princesa.pri.sld.cu