



ARTÍCULO ORIGINAL

Mordida cruzada anterior y tratamiento en la atención primaria

Crossbite and treatment in primary health care

Amarilis Mato González ¹, Lander Pérez Mendoza ², María del Carmen Rodríguez Fuego ³, Alcira González Gutiérrez ⁴

¹ Especialista de Primer Grado en Ortodoncia. Profesor Asistente. Máster en Salud Bucal Comunitaria. Policlínico "Pedro Borrás Astorga". Pinar del Río. amarilis14@princesa.pri.sld.cu

² Especialista de Primer Grado en Estomatología General Integral. Profesor Asistente. Policlínico "Pedro Borrás Astorga". Pinar del Río. landperez@princesa.pri.sld.cu

³ Especialista de primer grado en Estomatología General Integral. Profesor Asistente. Policlínico "Pedro Borrás Astorga". Pinar del Río. jcapote@princesa.pri.sld.cu

⁴ Especialista de primer grado en Estomatología General Integral. Profesor Asistente. Carrera de Estomatología. Universidad de Ciencias Médicas. Pinar del Río. angelicagg@princesa.pri.sld.cu

Recibido: 19 de febrero de 2016

Aprobado: 2 de junio de 2016

RESUMEN

Introducción: la mordida cruzada anterior es el término que usamos para describir una anomalía de la oclusión en el plano antero-posterior donde los dientes inferiores están delante de los superiores.

Objetivo: evaluar la efectividad del plano inclinado en la corrección de las mordidas cruzadas anteriores simples.

Método: se diseñó un estudio analítico, transversal y aplicado en escolares matriculados desde preescolar a sexto grado en escuelas primarias del área de salud del Policlínico "Pedro Borrás Astorga", municipio Pinar del Río 2013-2014. El universo estuvo constituido por 55 niños afectados por mordidas cruzadas anteriores de ambos sexos y con edades entre 4-11 años mientras la muestra se conformó por 28 niños afectados por mordidas cruzadas anteriores Simples a los que se le confeccionaron aparatos de plano inclinado de acrílico sobre modelos de yeso, fueron citados semanalmente para control y activación. Los resultados se calcularon a través del test de chi cuadrado con nivel de significación de $p < 0,05$.

Resultados: se definió que 9.2% de los escolares estaban afectados por mordidas cruzadas anteriores, correspondiendo el 51% a las mordidas cruzadas anteriores simples, el sexo masculino fue el más afectado y el grupo de edad de 7-9 años. El 96% de esta anomalía fue corregida en un tiempo no mayor de 21 días.

Conclusiones: la mordida cruzada anterior son un problema de salud que enfrenta la población infantil. Se recomienda el plano inclinado como un método sencillo, rápido,

eficaz y bien tolerado por los pacientes al alcance del Estomatólogo General Integral.

DeCS: Mordida cruzada; maloclusión; tratamiento; atención primaria; anomalías dentales.

ABSTRACT

Introduction: crossbite is the term used to describe an anomaly of occlusion in the anterior-posterior plane where the lower teeth are in front of superiors.

Objective: to evaluate the effectiveness of the inclined plane in correcting previous simple crossbites.

Method: an analytical, cross-sectional study was conducted in school enrollment from kindergarten through sixth grade in primary schools in the health area of Pedro Borrás Astorga Polyclinic, Pinar del Río municipality during 2013-2014. The target group consisted of 55 children affected by previous crossbites and of both sexes, ages from 4-11 years while the sample was comprised of 28 children affected by previous simple crossbites treating their correction with an acrylic inclined plane on plaster models; they had weekly appointments to their control and activation. The results were calculated using chi square test with a significance level of $p < 0.05$.

Results: it was determined that 9.2% of students were affected by previous crossbites, 51% had upper simple crossbites, male sex was the most affected and the age group from 7-9 years; 96% of this anomaly was corrected in a time not exceeding the 21 days.

Conclusions: crossbite is a health problem that affects children. The inclined plane is a simple, fast and effective method which is well-tolerated by patients it is within the recommendations of a Comprehensive Dentist.

DeCS: Crossbite; malocclusion; treatment; primary health care; dental abnormalities.

INTRODUCCIÓN

Los dientes juegan un papel fundamental en la masticación de los alimentos y en la comunicación al permitir la pronunciación correcta; su buena implantación constituye uno de los factores estéticos más determinantes por la armonía que pueden proporcionar a un rostro.¹

Dentro de los problemas más frecuentes que se tratan en Ortodoncia, se encuentran las mordidas cruzadas, término que usamos para describir una anomalía de la oclusión en el plano antero posterior y se caracterizan por la existencia de un resalte negativo donde se invierte la relación de desbordamiento de los dientes superiores por fuera de los inferiores.^{2,3}

De acuerdo a la zona en que se presenten, pueden ser anteriores, posteriores o combinadas.

La Mordida Cruzada Anterior (MCA) se clasifica en:

- Mordida cruzada anterior simple (MCAS).
- Mordida cruzada anterior funcional (MCAF).
- Mordida cruzada anterior compleja ó complicada (MCAC).

La MCAS se caracteriza por una posición lingual anormal de 1 o 2 dientes anteriores maxilares con respecto a sus antagonistas existiendo el espacio suficiente para su ubicación en el arco y sin trastornos graves de la relación molar. El problema es dentario, estudios realizados revelan que entre el 4% y el 5% las presentan y se pone de manifiesto fundamentalmente en la etapa de la dentición mixta temprana. La etiología de esta anomalía puede deberse a la persistencia del diente temporal lo que obliga al diente permanente a brotar por lingual de los temporales ó por traumatismos fuertes sobre los dientes temporales anteriores que hayan logrado inclinar los folículos de los permanentes.^{4,5}

Todas las mordidas cruzadas (MC) deben diagnosticarse y tratarse tan pronto sea posible por las alteraciones que puede traer en el complejo dentomaxilofacial; si no se corrigen oportunamente, los incisivos superiores continúan su erupción por lingual de los inferiores ejerciendo sobre estos un

componente anterior de fuerza al ocluir y repercutir en un movimiento de adelantamiento mandibular al momento del cierre provocando de inmediato una "Mordida Trabada" con una pobre función muscular labial y facial, función masticatoria deficiente, abrasiones en la corona clínica de incisivos superiores e inferiores, problemas e inflamaciones en el tejido periodontal y de soporte e incluso pérdida de espacio por migración del diente adyacente. En muchos casos es notoria en la parte anterior de la cavidad bucal por la apariencia hundida del labio superior.^{6,7}

Guiar la erupción y el desarrollo de las denticiones temporal y mixta es una responsabilidad del Odontopediatra y del Especialista de Ortodoncia. El tratamiento suele ser sencillo si se parte de un diagnóstico claro y nos valemos del examen clínico del paciente en los aspectos morfológicos, estéticos y funcionales ayudados por modelos de yeso y radiografías.⁸

En el momento actual se desarrolla vertiginosamente la concepción preventiva eliminando las trabas de la oclusión en edades tempranas, mediante diferentes métodos terapéuticos y mecánicos que pueden ir desde los más sencillos hasta los más complicados, cualquiera que sea el método terapéutico empleado, la meta primordial del tratamiento es lograr una perfecta función del sistema masticatorio y una estética satisfactoria.

El plano inclinado de acrílico ha sido utilizado desde hace muchos años por ortodoncistas y odontopediatras para la corrección de MCA de tipo dentario, está basado en la filosofía del aparato de Catalán descrito en 1814.⁹ Este aparato redirige las fuerzas en el maxilar superior hacia vestibular descruzando la mordida en un tiempo corto y de manera eficaz, es de confección sencilla y de excelente aceptación por los niños ha estado casi en el olvido con el advenimiento de nuevos materiales y técnicas con aparatos más sofisticados, costosos e incómodos tanto para el paciente como para el mismo operador.

Por la importancia que reviste para la salud de nuestros niños, el reconocimiento precoz de esta anomalía, la etiología, el diagnóstico y tratamiento temprano, constituye un propósito determinar la incidencia de las mordidas cruzadas anteriores en nuestra área y ofrecer

al Estomatólogo General Integral (EGI) un método rápido, sencillo y efectivo para la corrección de las mordidas cruzadas anteriores simples en el práctica diaria.

MATERIAL Y MÉTODO

Se diseñó un estudio analítico, transversal y aplicado en escolares matriculados en escuelas primarias del área de salud del Policlínico "Pedro Borrás Astorga", curso 2013 - 2014, del municipio de Pinar del Río con el objetivo de identificar la presencia de mordidas cruzadas anteriores y su tratamiento en la atención primaria. El universo estuvo constituido por los 55 niños afectados por MCA distribuidos por sexo y edad mientras que la muestra estuvo conformada por los 28 niños afectados por MCAS.

Criterios de inclusión: niños afectados por MCA.

Criterios de exclusión: Todos los niños que no presentaron esa anomalía.

Con respecto a la edad se clasificaron en 3 grupos.

- 1er Grupo. De 4 a 6 años. Corresponde el final de la dentición temporal e inicio de la dentición mixta.

- 2do Grupo. De 7 a 9 años. Corresponde al periodo de la dentición mixta temprana.

- 3er Grupo. De 10 a 12 años. Corresponde al final de la dentición mixta e inicio de la dentición permanente.

La exploración clínica se realizó con depresores linguales indicándoles a los pacientes cerrar la boca en oclusión céntrica o relación de máxima intercuspidadación.

Se realizaron radiografías, se tomaron impresiones para modelos de yeso y se confeccionaron aparatos de plano inclinado de acrílico sobre los modelos, de manera que los únicos dientes que apoyaran en el plano inclinado fueran los incisivos desplazados hacia lingual, los pacientes fueron citados semanalmente para activar el aparato y chequear si se produjo ó no la corrección de la

mordida cruzada. Su uso no excedió el mes de tratamiento.

El estudio tuvo en cuenta los aspectos bioéticos cumpliendo de esta forma el principio de autonomía que se establece en el Código Internacional de Bioética para investigaciones con humanos.

Los datos se recogieron de las historias clínicas confeccionadas a cada paciente y los cálculos estadísticos, fueron procesados a través del programa Microsoft Excel.

RESULTADOS

En el estudio, correspondió el 9.2% a las mordidas cruzadas anteriores, el grupo de edad de 7 a 9 años fue el más afectado predominando ligeramente el sexo masculino (Tabla 1).

Tabla 1: Distribución de pacientes con mordidas cruzadas anteriores según edad y sexo. Policlínico "Pedro Borras Astorga", Pinar del Río, 2013 - 2014.

Grupos de edades (años)	SEXO					
	Masculino	%	Femenino	%	Total	%
4-6	1	0.1	1	0.1	2	0.3
7-9	25	4.2	18	3.03	43	7.2
10-12	4	0.6	6	1.01	10	1.6
Total	30	5.05	25	4.2	55	9.2

Según su clasificación, le correspondió a las mordidas cruzadas anteriores simple el 51% y las de menor frecuencia las mordidas cruzadas complejas 14.5% (Tabla 2).

Tabla 2: Clasificación de las mordidas cruzadas anteriores.

Clasificación	Total de afectados	%
Mordida Cruzada Anterior Simple	28	51
Mordidas Cruzada Funcional	19	34.5
Mordida Cruzada Compleja	8	14.5
Total	55	100

Tabla 3: Distribución de pacientes con mordidas cruzadas anteriores simples según edad y sexo.

Grupos de edades	SEXO					
	Masculino	%	Femenino	%	total	%
4-6 años	1	1.8	1	1.8	2	3.6
7-9 años	14	25.4	8	14.5	22	40
10-12 años	1	1.8	3	5.4	4	7.3
Total	16	29	12	21.8	28	51

Predominó el sexo masculino entre los pacientes afectados y el grupo poblacional con edades entre 7-9 años ligeramente el sexo masculino (Tabla 3).

El gráfico I muestra que los grupos de edades de 4-6 y de 7-9 años eliminaron la anomalía en su totalidad y solo el 50% en el grupo de edad de 10-12 años.

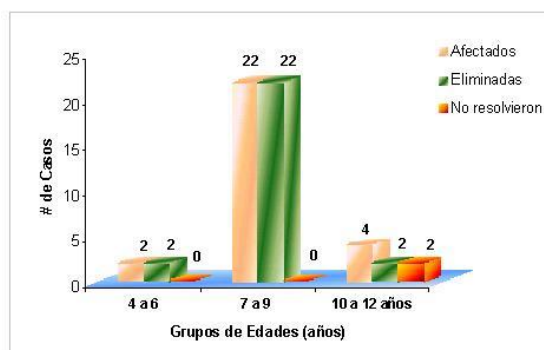


Gráfico 1: Mordidas cruzadas anteriores simples eliminadas con la utilización del plano inclinado de acrílico.

Más del 75% eliminaron las MCAS en la 1era semana de tratamiento, el 50% de los afectados del grupo de 10-12 años necesitó 3 semanas y el otro 50% no logró la eliminación de la anomalía como se muestra en la Tabla 4.

Tabla 4: Semanas requeridas para la eliminación de las mordidas cruzadas anteriores simples según grupos estudiados.

Grupos de edades (años)	Semanas Requeridas						Total	%
	1ª Semana	%	2ª Semana	%	3ª Semana	%		
4-6	2	7					2	7
7-9	20	71	2	7			22	79
10-12					2	7	2	7
Total	22	79	2	7	2	7	26	93

DISCUSIÓN

La incidencia de MCA en niños es relativamente alta. Para Sim; uno de cada 20 niños la presentaría, Ferguson y Concepción en Chile encontraron un 3% en edades de 3-6 años y Vaello un 2.5% en el mismo grupo de edad, resultados que no coinciden con los nuestros, lo que puede estar dado porque estos autores tomaron edades que corresponden a la dentición temporal donde no ha comenzado la etapa activa de la dentición mixta.^{8,9}

La frecuencia de la MCA es variable y se ha reportado una marcada diferencia étnica.¹⁰

Resultados obtenidos en estudios realizados en poblaciones indígenas del Perú 17.4 % y Ecuador 13.1% difieren con los nuestros, demostrando la marcada diferencia étnica en estos casos.¹¹

Por su parte, Solarte en Colombia obtuvo resultados similares a los nuestros, 9.6% en un estudio realizado en 434 niños, siendo el sexo femenino el más afectado, no coincidiendo con los nuestros respecto a esa variable.¹²

En nuestro país, estudios realizados por Quintana y Espinosa reportan cifras de 7.3% y 6.2% respectivamente, que si bien son inferiores a las nuestros, resultan de alta prevalencia al igual que los obtenidos en esta investigación.¹³

Con relación a la edad, el grupo de 7-9 años fue el más afectado coincidiendo con la literatura consultada, que plantea la dentición mixta como una etapa muy activa del crecimiento e importante en el desarrollo oclusal, donde coinciden tanto dientes temporales como permanentes. Plantean Moreno Sinovas y col que entre los 5-8 años en las niñas y hasta los 9 en los varones se presenta un brote de crecimiento juvenil donde se completa la erupción incisal y comienza a estabilizarse la dentición.⁹

Se observó un predominio de MCAS en el sexo masculino lo que pudiera explicarse por ser este sexo más susceptible a traumatismos en este periodo activo de la dentición mixta, estudios arrojan que 1 de cada 5 niños lo sufren y actúan como un factor de riesgo importante demostrado en numerosas investigaciones realizadas en el país y en nuestra provincia.¹⁴

La MCAS es de muy buen pronóstico y debe ser corregida tan pronto sea posible, muchos autores han sugerido que una MCAS o una MCA Funcional puede desarrollar una MCA Esquelética si no recibe tratamiento.

En su corrección no existe un tratamiento único sino un rango de opciones que pueden ir de los más sencillos a los más complejos y los aparatos de plano inclinado constituyen una

excelente opción en la corrección de esta anomalía.

Se confeccionan en acrílico de autocurado buscando levantar la mordida y al mismo tiempo cambiar la angulación de los dientes superiores. Se utiliza en edades tempranas cuando se están formando las raíces de los dientes y se encuentra el paciente en un estado de erupción activa completando la erupción de los incisivos.

Se lograron eliminar el 96% de las MCAS, quedando solo un 4% en la edad de 10-12 años, demostrando de esta manera que en edades tempranas el hueso es más maleable, los dientes son guiados a sus posiciones axiales correctas aprovechando el crecimiento activo en esta etapa de la vida, este periodo es el que ofrece la mayor oportunidad de guiar e interceptar la maloclusión coincidiendo con la literatura, además según teorías psicoanalistas en estas edades podemos lograr un alto grado de colaboración de los niños ya que se encuentran en un periodo en que su mayor objetivo es agradar a los padres por lo que obedecen y aceptan ordenes fácilmente.

Resultados similares han sido obtenidos por diferentes autores que utilizan este método en su práctica diaria por la rapidez en su corrección, coincidiendo con los resultados obtenidos en esta investigación.^{9, 14, 15, 16, 17}

La totalidad de las MCAS fueron corregidas fundamentalmente en la 1era semana de tratamiento, el resto dentro de los otros 15 días y su uso nunca excedió de los 21 días.

El tratamiento de estas anomalías puede ser de las más fáciles si se realiza tempranamente, pero si no se corrige se puede convertir en uno de los problemas más difíciles de corregir por las distrofias de las bases óseas que puede ocasionar y que serían irreversibles. Su éxito radica fundamentalmente en el momento en que se detecte y en una correcta selección del caso.

De forma general se obtuvieron buenos resultados y podemos concluir que se demostró la efectividad del plano inclinado de acrílico en la corrección de esta anomalía durante las denticiones temporal y mixta lo que conlleva a recomendarlo como una opción rápida, efectiva

y de bajo costo por el EGI aumentando la cobertura a nuestra población infantil.

REFERENCIAS BIBLIOGRÁFICAS

1. Solano Reina E, Mendoza Mendoza A. Tratamiento temprano de la maloclusión. En: Barbería Leache E, Boj Quesada JR, Catalá Pizarro M, García Ballesta C, Mendoza Mendoza A. Odontopediatría. Barcelona: Editorial Masson SA; 1995. p 388-92.
2. Hernández J, Padilla M. Tratamiento temprano de la mordida cruzada anterior. Revisión de la literatura. Rev. Estomat. Univalle [Internet]. 2011 [Citado 2014 Abril 15]; 19(2): [Aprox. 14p]. Disponible en: <http://bibliotecadigital.univalle.edu.co/bitstream/10893/3547/1/07Rev02.pdf>
3. González G, Fuenmayor LM. Mordida Cruzada Anterior. Revisión Bibliográfica. Revista Latinoamericana de Ortodoncia y Odontopediatría [Internet]. 2012 [Citado 15 de abril del 2012]; [Aprox. 24 p]. Disponible en: <http://www.ortodoncia.ws/publicaciones/2012/art19.asp>
4. Negrete DMV. Uso de coronas pediátricas invertidas y aparato fijo para la corrección de mordida en dentición temporal. Reporte de caso. Revista ADM [Internet]. 2011 [Citado 2014 Jun 15]; 68(3): [Aprox. 6 p]. Disponible en: <http://www.medigraphic.com/pdfs/adm/od-2011/od113g.pdf>
5. Rodríguez IN. Disfunción de la articulación temporomandibular en pacientes de 9 a 14 años pretratamiento de ortodoncia. Revista Odontológica Mexicana [Internet]. 2011 [Citado 2014 Jun 15]; 15(2): [Aprox. 8 p]. Disponible en: http://www.scielo.org.mx/scielo.php?script=sci_arttext&pid=S1870-199X2011000200002
6. Shu Ge Y, Liu J, Guo X, Han JL. A follow-up study of early interceptive treatment of primary anterior crossbites. European Journal of Orthodontics [Internet]. 2011 [Citado 2014 Jun 15]; 33(5): [Aprox. 16 p]. Disponible en: <http://ejo.oxfordjournals.org/content/early/2011/01/13/ejo.cjq120.full>
7. Prakash P, Durgesh B H. Anterior Crossbite Correction in Early Mixed Dentition Period Using Catlan's Appliance: A Case Report. ISRN Dentistry [Internet]. 2011 [Citado 2010 Enero 10]; 2011(2011): [Aprox. 5p.]. Disponible en: <http://www.hindawi.com/journals/isrn.dentistry/2011/298931/abs/>
8. Lopera AM, Botero PM. Tratamiento para la corrección de mordidas cruzadas posteriores bilaterales. Rev. CES Odont [Internet]. 2010 [Citado 2009 Mayo 9]; 23(1): [Aprox. 29 p.]. Disponible en: <http://revistas.ces.edu.co/index.php/odontologia/article/view/1210/753>
9. Moreno Sinovas E, El Halaba T, Alió Sanz JJ. Tratamiento temprano vs Tratamiento tardío. ¿Cuándo actuar? Parte II. Clase III, Mordida cruzada posterior y Apiñamiento temprano. Ortodoncia Clínica [Internet]. 2009 [citado 2012 Jun 15]; 12(2): [Aprox. 27 p.]. Disponible en: <http://www.vjo.it/wp-content/uploads/2010/09/dbes.pdf>
10. Quirós O. Ortodoncia. Nueva Generación. Caracas: Editorial AMOLCA; 2003.
11. Del Castillo AA, Mattos Vela MM, Del Castillo RS, Mendoza CDL. Maloclusiones en niños y adolescentes de caseríos y comunidades nativas de la Amazonía de Ucayali, Perú. Rev. Perú Med. Exp. Salud Pública. [Internet]. 2011 [Citado 2014 Jun 15]; 28(1): [Aprox. 10p.]. Disponible en: http://www.scielo.org.pe/scielo.php?pid=S1726-46342011000100014&script=sci_arttext
12. Solarte J, Rocha A, Agudelo AA. Perfil epidemiológico de las alteraciones de la oclusión en la población escolar del corregimiento de Genoy, municipio de Pasto, Colombia. Rev Fac Odontol Univ Antioq. [Internet]. 2011 [Citado 2014 Jun 15]; 23(1): [Aprox. 14p.]. Disponible en: <http://aprendeenlinea.udea.edu.co/revistas/index.php/odont/article/view/9469/9986>
13. Quintana Espinosa MT, Martínez Brito I. Interferencias oclusales y su relación con las maloclusiones funcionales en niños con dentición mixta. Rev méd Electrón. [Internet]. 2010 Abr [citado 2014 Jul 03]; 32(2): [Aprox. 12p.]. Disponible en: http://scielo.sld.cu/scielo.php?pid=S1684-18242010000200002&script=sci_arttext

14. León Valle M, Arada Otero JA, López Blanco MN, Armas Cruz D. Traumatismos dentarios en el menor de 19 años. Rev Ciencias Médicas [Internet]. 2012 Oct [citado 2014 Jul 03]; 16(5): [Aprox. 17p.]. Disponible en: http://scielo.sld.cu/scielo.php?script=sci_arttext&pid=S1561-31942012000500003&lng=es

15. Lopera AM, Botero PM. Tratamiento para la corrección de mordidas cruzadas posteriores bilaterales. CES Odontología [Internet]. 2010 [citado 2014 Jul 03]; 23(1): [Aprox. 20p.]. Disponible en: <http://revistas.ces.edu.co/index.php/odontologia/article/view/1210/753>

16. Diéguez Pérez M. Aplicación de la Ortopantomografía al estudio de la simetría del desarrollo mandibular en niños con mordida cruzada unilateral. [Tesis en Internet]. Madrid: Universidad Complutense. Facultad de Odontología. Departamento de Estomatología IV (Profilaxis, Odontopediatria y Ortodoncia); © Montserrat Diéguez Pérez, 2012 [actualizado 21 Sep 2012; citado 2014 Jul 03]. [Aprox. 220 pantallas]. Disponible en: <http://eprints.ucm.es/14935/1/T33641.pdf>

17. Silva Esteves R, Rivera N. Diversas formas del tratamiento temprano de la maloclusión Pseudo Clase III: Reporte de casos. Odontol Pediatr. [Internet]. Ene-jun. 2010 [citado 01 Diciembre 2011]; 9(1): [Aprox. 14 p.]. Disponible:

http://revistas.concytec.gob.pe/scielo.php?script=sci_arttext&pid=S1814-487X2010000100006&lng=es&nrm=iso



Amarilis Mato González: Especialista de Primer Grado en Ortodoncia. Profesor Asistente. Máster en Salud Bucal Comunitaria. Policlínico "Pedro Borrás Astorga." Pinar del Río. ***Si usted desea contactar con el autor principal de la investigación hágalo [aquí](#)***
