



## Observaciones clínico patológicas en ratas Wistar gestadas infectadas experimentalmente con leptospiras

## Clinical and pathological observations in experimentally infected pregnant wistar rats with leptospire

Juan Manuel Lemus Quintana<sup>1</sup>,  
Hildefonso Cabezas Alfonso<sup>2</sup>, Isvel  
Zaldívar Garitt<sup>3</sup>, Eilín Armas  
González<sup>4</sup>, Yerani Ramos Chang<sup>5</sup> et all.

<sup>1</sup>Médico. Especialista de Segundo Grado en Medicina Interna. Profesor Asistente. Universidad de Ciencias Médicas. Pinar del Río. Cuba. [rectorpriucom@ucm.pri.sld.cu](mailto:rectorpriucom@ucm.pri.sld.cu)

<sup>2</sup>Médico veterinario. Doctor en Ciencias en Microbiología e Inmunología. Experto en Leptospirosis de la OPS. Asesor en Investigaciones Biomédicas. Profesor Consultante y Titular. Universidad de Ciencias Médicas de Pinar del Río. Cuba. [cabezas@ucm.pri.sld.cu](mailto:cabezas@ucm.pri.sld.cu)

<sup>3</sup>Médico. Especialista de Primer Grado en Medicina General Integral. Especialista de Primer Grado en Embriología. Instructor. Universidad de Ciencias Médicas de Pinar del Río. Cuba. [isvel@infomed.sld.cu](mailto:isvel@infomed.sld.cu)

<sup>4</sup>Médica. Especialista de Primer Grado de Embriología. Instructora. Universidad de Ciencias Médicas de Pinar del Río. Cuba. [eilinag@infomed.sld.cu](mailto:eilinag@infomed.sld.cu)

<sup>5</sup>Médica. Especialista de Medicina General Integral. Instructora. Universidad de Ciencias Médicas de Pinar del Río. Cuba. [yenymaikel@infomed.pri.sld.cu](mailto:yenymaikel@infomed.pri.sld.cu)

**Recibido:** 09 de marzo de 2017

**Aprobado:** 16 de mayo de 2017

## RESUMEN

**Introducción:** sobre leptospirosis se ha trabajado poco experimentalmente en rata Wistar. Si bien la rata resiste la infección, existe documentación en infecciones naturales, de los daños provocados.

**Objetivo:** evidenciar daños clínico-patológicos en ratas Wistar gestantes inoculadas con leptospiras.

**Método:** se utilizaron 12 ratas Wistar adultas (270 g) mantenidas en condiciones adecuadas, formándose tres grupos experimentales de dos ratas con sus controles. Se inocularon intraperitonealmente con 2 ml que contenían  $3 \times 10^6$  leptospiras por mL de *L. Icterohaemorrhagiae*, *L. Canícola* y *L.*

Pomona. Las variables fueron: ingestión de agua y comida, peso, cambios conductuales, irritabilidad, coloración de las mucosas, lesiones en piel, aborto, parto prematuro, hemorragias, parto normal, número de crías, estado y peso de las crías, estado de órganos internos, hemorragias en útero o placenta. Se hicieron cortes de órganos.

**Resultados:** se observó, hiperquinesia, pérdida del embarazo post inoculadas, mucosas pálidas, poco apetito, bajo peso, hemorragias en cuernos uterinos, cuernos sin gestar atrofiados, órganos voluminosos, infertilidad, muerte de crías y madre, parto prematuro, bajo peso al nacer, crías con trastornos hemorrágicos. Daños en órganos estudiados. Predominio de trastornos circulatorios con vasculitis, congestión y hemorragias en hígado, corazón, pulmón, bazo y riñón. En ovario, útero y placenta eventos inflamatorios agudos y crónicos, ovarios poliquísticos, cuerpos amarillos, infiltración linfocitaria, endometritis aguda, crónica, proliferativa y otras alteraciones.

**Conclusiones:** similar situación puede ocurrir en la mujer embarazada cuando adquiere leptospirosis, sin evaluar otros daños. Lesiones ocurren en cualquier especie animal infectada.

**DeCS:** LEPTOSPIRA; SEROGRUPO; RATAS WISTAR.

---

## ABSTRACT

**Introduction:** Leptospirosis has been experimentally investigated in Wistar rats. Although the rat resists infection, there is documentation in natural infections of the damages caused.

**Objective:** to demonstrate clinical-pathological damages in pregnant Wistar rats inoculated with leptospire.

**Method:** twelve adult Wistar rats (270 g) maintained under appropriate conditions were used, forming three experimental groups of two rats with their controls. They

were inoculated intraperitoneally with 2 ml containing  $3 \times 10^6$  leptospire per ml of *L. Ichterohaemorrhagiae*, *L. Canícola* and *L. Pomona*. The variables were: ingestion of water and food, weight, behavioral changes, irritability, mucosal coloration, skin lesions, abortion, preterm birth, hemorrhages, normal birth, number of offspring, condition and weight of offspring, organ status Bleeding in the uterus or placenta. Organ cuts were made.

**Results:** it was observed, hyperkinesia, loss of post-inoculated pregnancy, pale mucous membranes, low appetite, low weight, hemorrhages in uterine horns, untroubled horns, bulky organs, infertility, infant and mother death, preterm birth, low birth weight, Offspring with hemorrhagic disorders. Damage to organs studied. Prevalence of circulatory disorders with vasculitis, congestion and hemorrhages in liver, heart, lung, spleen and kidney. In ovary, uterus and placenta acute and chronic inflammatory events, polycystic ovaries, yellow bodies, lymphocytic infiltration, acute, chronic, proliferative endometritis and other alterations.

**Conclusions:** Similar situation can occur in the pregnant woman when she acquires leptospirosis, without evaluating other damages. Injuries occur in any infected animal species.

**DeCS:** LEPTOSPIRA; SEROGROUP; WISTAR RATS.

---

## INTRODUCCIÓN

La leptospirosis es una enfermedad de importancia mundial y tiene una distribución amplia en los más diversos países, la infección tiene una clara manifestación estacional en algunas regiones tropicales donde la lluvia y la temperatura marcan esas estaciones. Animales domésticos y silvestres pueden portar las leptospiras y contribuir a la diseminación del microorganismo en la naturaleza.<sup>1</sup>

Las personas pueden infectarse al ponerse en contacto con los microorganismos de manera directa o indirecta<sup>2-4</sup>, por esta razón deben tomarse medidas preventivas para hacer decrecer la infección en los expuestos a este riesgo.

De acuerdo con la literatura consultada y partiendo de las condiciones subtropicales de Cuba se favorece mucho la existencia de fuentes permanentes de infección para estos microorganismos, por cuanto Cuba posee condiciones muy semejantes a las de otros países de América y el Caribe<sup>5-7</sup>.

En Cuba esta enfermedad constituye un problema de salud y cada vez cobra mayor importancia, esto ha sido demostrado por muchos trabajos publicados en el país de autores que han investigado desde el oriente hasta el occidente del mismo, haciendo estudios serológicos, bacteriológicos, clínicos y epidemiológicos<sup>7-8</sup>.

El término leptospira proviene del griego leptos: delgado y del latín spira: espiral, es un género de bacterias del orden de los espiroquetales, el cual incluye a un pequeño número de especies patógenas y saprófitas. Las Leptospiras se observaron por primera vez en 1907, en tejido de riñón de un paciente descrito inicialmente como una víctima fatal de fiebre amarilla. Leptospira está constituido por espiroquetas flexibles y helicoidales de 0,1 µm de diámetro y de 6-20 µm de longitud, con extremidades incurvadas en forma de gancho. Característicamente, presentan tinción de Gram débil ya que tienen la típica estructura de pared de Gram negativa. Para su visualización se usan técnicas de impregnación argéntica<sup>9-10</sup>.

Estructuralmente, las leptospiras tienen un protoplasma helicoidal cilíndrico constituido por material, nuclear y la membrana citoplasmática con peptidoglicanos en su pared celular. Los mayores componentes antigénicos de leptospiras patógenas son los lipopolysacaridos (LPS), además, hay dos flagelos axiales o filamentos axiales, los cuales se adhieren a los extremos opuestos como si fueran discos. Estas bacterias son difíciles de aislar y cultivar<sup>10-11</sup>.

De acuerdo a la clasificación serológica, el género Leptospiras incluye leptospiras saprófitas (*Leptospirabiflexa* sensu lato) y patógenas (*Leptospirainterrogans* sensu lato) Existen más de 260 serovares de *L. interrogans*, los serovares que están antigénicamente relacionados son agrupados en sergrupos<sup>10-12</sup>.

La patogenia de la leptospirosis incluye la penetración del microorganismo debido a dos mecanismos, uno de ellos es la secreción de enzimas como la colagenasa y gelatinasa y la otra está relacionada al movimiento activo de la bacteria debido a su estructura helicoidal<sup>4</sup>.

Las leptospiras penetran activamente a través de la mucosa, rasgaduras, corte o abrasiones o por la piel dañada. Las leptospiras se esparcen en los intersticios y los líquidos orgánicos (sangre, linfa, líquido cerebroespinal), en esta fase bacteriémica las leptospiras circulan y multiplican en las células sanguíneas durante los primeros siete días. Más tarde, las leptospiras en la sangre, los fluidos y los tejidos ricos en sustancias nutrientes llegan a un número crítico, produciendo lesiones no definidas con sus toxinas o componentes celulares tóxicos que traen como consecuencia manifestaciones clínicas<sup>10</sup>.

Las leptospiras invaden los vasos sanguíneos y linfáticos y causan daño epitelial y hemorragias. Un hallazgo característico es la vasculitis de capilares con manifestaciones de edema endotelial, necrosis, e infiltración linfocitaria. Una glicoproteína tóxica producida por las leptospiras es responsable de la unión a los capilares y la hemorragia. La mayoría de los signos y síntomas son causados por los capilares y endotelios dañados, los cuales pueden resultar en hemorragias pulmonares fatales. La presencia de IgM, IgG e IgA y la fracción C3 en la base de la membrana del alvéolo sugiere la posibilidad de una etiología autoinmune en la leptospirosis<sup>13</sup>.

En la fase inmune aparecen AcIgM y afecciones como nefritis intersticial, miocarditis, arteritis coronaria, fallo hepático, insuficiencia renal, meningitis aséptica, hemorragia pulmonar, pancreatitis aguda e iridociclitis. La leptospirosis icterica o síndrome de Weil se caracteriza por daño

en hígado y riñón y disfunción vascular, ocurre en 5-10% de los casos y de esos son fatales alrededor de 20-40%. Aproximadamente el 20 % tiene efectos a largo plazo después de la enfermedad leptospirósica. Las leptospiras se pueden reaislar después en el 10% de los casos pues siguen persistiendo los efectos en ojo (uveítis, iridociclitis y dolor), migraña, encefalomiélitis por lo que es recomendable un monitoreo hasta cinco años después de la recuperación. Han sido reportados en la literatura casos de leptospirosis en la preñez y en el feto en que generalmente los fetos han sido abortados o han muerto en útero, también otros han nacido saludables <sup>10</sup>.

La leptospirosis es causante de ictericia neonatal, la infección es transmitida trasplacentariamente con leptospirosis intrauterina que puede causar placentitis o placenta isquémica, con hemorragias, cuadro hepatorenal y puede terminar en la muerte, si el feto nace puede presentar desarrollo anormal. El feto puede estar en riesgo aun en caso de que la madre esté asintomática, especialmente en el primer y segundo trimestre ya que la inmunidad adaptativa del feto no funciona. El feto comienza a producir ciertos niveles de IgM durante el tercer trimestre pero aun así puede haber una placenta isquémica que puede causar su muerte por lo que se recomienda un monitoreo del embarazo <sup>9-11</sup>.

El presente trabajo es una contribución al conocimiento clínico y patológico de la leptospirosis, particularmente en el caso de la mujer embarazada, pues reafirma algunas ideas expuestas en la literatura y aporta de manera específica la ocurrencia de eventos biológicos causados por diferentes serogrupos de leptospiras.

---

## MATERIAL Y MÉTODO

Se trata de un estudio experimental llevado a cabo en el Centro de Leptospirosis de la Facultad de Ciencias Médicas de Pinar del Río, utilizando 12 ratas cepa Wistar adultas (270 g de masa corporal), conformándose tres grupos experimentales de tres ratas y

tres controles para todos los grupos experimentales. Todas las ratas se gestaron comprobándose ello por los métodos descritos por los investigadores del CENPALB, tres ratas se inocularon con el serogrupo L. Icterohaemorrhagiae, tres con L. Canícola y tres con L. Pomona. El inóculo se preparó con cepas lavadas en dos ocasiones con solución fisiológica por centrifugación para eliminar el medio de cultivo presente. Se preparó una carga infectiva de  $3 \times 10^6$  millones de leptospiras por ml, inyectando dos ml por vía intraperitoneal a los grupos experimentales luego de cuatro días de gestadas.

Los animales fueron alimentados y mantenidos en las condiciones adecuadas siendo observados diariamente hasta el parto. Las variables estudiadas fueron: ingestión de agua y comida, aumento o disminución de peso, cambios de conducta, irritabilidad, coloración de las mucosas, lesiones en piel, aborto, parto prematuro, hemorragias intestinales, color de la orina, parto normal, número de crías, estado físico peso de las crías, en la necropsia se observó: estado de los órganos internos, hemorragias en útero o placenta, intestino, color de la musculatura, embriones momificados.

Las madres inoculadas (nueve en total, una murió dos días post parto junto a las crías) se sacrificaron luego de los 21 días para hacer los estudios histológicos y las observaciones clínicas y anatómicas de los órganos. La esterilidad de una rata inoculada con L. Icterohaemorrhagiae se comprobó volviéndola a aparear a un macho, había abortado a los cuatro días de postinoculación.

Se realizaron cortes histológicos de hígado, riñón, bazo, corazón, útero, placenta, pulmón y ovario. La lectura de las láminas se realizó por especialistas en Anatomía Patológica del Hospital General Docente Abel Santamaría Cuadrado de Pinar del Río.

---

## RESULTADOS

Se pudo observar, a partir de la descripción de los daños histológicos (cuadros 1,2y 3), causados por los distintos serogrupos de leptospiras inoculados, que en cuanto a las lesiones en órganos diana (hígado, riñón y corazón), existe una gran coincidencia con lo que señala la literatura para otras especies, aunque el corazón no ha sido un órgano suficientemente estudiado hasta el momento.

Los resultados relacionados con los daños histológicos, anatómicos y embriológicos en útero, ovario y placenta, no tienen en la literatura abundante referencia de artículos o de investigaciones experimentales, especialmente en el modelo animal empleado en este trabajo. Por ejemplo, el evento sucedido con rata inoculada con la L. Icterohaemorrhagiae que abortó y se apareó de nuevo y no se gestó, el apareamiento fue inútil, a la necropsia se comprobó que los cuernos del útero estaban atrofiados por la acción del inóculo.

Asociados al bajo peso al nacer y a la muerte perinatal, está la endometritis proliferativa, endometritis crónica, congestión de los vasos de la serosa uterina, presencia de cuerpos amarillos en retrogresión, folículos quísticos, congestión de la serosa tubular con áreas focales hemorrágicas, folículos quísticos en ovario, congestión de la serosa tubular y edema seroso, infiltrado inflamatorio agudo.

Cuadro 1. Alteraciones histopatológicas provocadas por L. Canícola en ratas Wistar gestantes

Órganos	Daños histopatológicos
Corazón	Congestión, de vasos miocárdicos y severa hemorragia subpericárdica
Útero	Endometritis proliferativa, endometritis crónica, congestión de los vasos de la serosa uterina
Ovario	Cuerpo amarillo en retrogresión, folículos quísticos, congestión de la serosa tubular con áreas focales hemorrágicas
Hígado	Marcada tumefacción hepatocítica, degeneración vacuolar, esteatosis intravacuolar severa, congestión pericentrolobulillar, coleostasis ligera.
Riñón	Hemorragia de corteza renal, marcada congestión, signos incipientes de necrosis tubular aguda
Bazo	Hiperplasia de la pulpa blanca sinusoidal, hemorragia subcapsular
Pulmón	Hiperplasia del tejido linfoide, infiltrado inflamatorio linfocitario de los septos alveolares, neumonitis linfoide intersticial y de los capilares alveolares, edema pulmonar ligero, enfisema pulmonar ligero perilobulillar

Cuadro 2. Daños histopatológicos provocadas por L. Pomona en rata Wistar gestante

Órganos	Daños histopatológicos
Corazón	Congestión de vasos miocárdicos y de la mucosa, hemorragia subpericárdica
Útero	Folículos quísticos en ovario y congestión de la serosa tubular
Hígado	Congestión sinusoidal y de la vena centrolobulillar, tumefacción celular
Riñón	Hemorragia subcapsular renal, nefrocalcinosis, necrosis tubular aguda renal
Bazo	Hiperplasia de la pulpa blanca, dilatación sinusoidal, hemorragia subcapsular
Pulmón	Traqueitis aguda, infiltración linfocitaria de los septos alveolares, edema y congestión ligera, neumonitis linfoide intersticial, enfisema pulmonar ligero perilobulillar

Cuadro 3. Daños histopatológicos por L. Icterohaemorrhagiae en rata Wistar gestante

Órganos	Daños histopatológicos
Corazón	Marcada congestión vascular y áreas hemorrágicas
Útero	Endometrio secretor
Ovario	Cuerpos amarillos
Placenta	Edema seroso, infiltrado inflamatorio agudo
Hígado	Pequeños centros de hemorragia pericentrolobulillar
Riñón	Congestión vascular, pequeños focos de hemorragia perilobulillar y subcapsular
Bazo	Hiperplasia de la pulpa blanca, dilatación sinusoidal y hemorragias.
Pulmón	Enfisema, neumonitis linfoide intersticial, congestión vascular

Se destaca en todos los cuadros las lesiones en pulmón, algo muy importante especialmente, el enfisema y el edema pulmonar, amén de otros daños, presencia de neumonitis y todos los trastornos circulatorios que pueden conducir al paro respiratorio y la muerte.

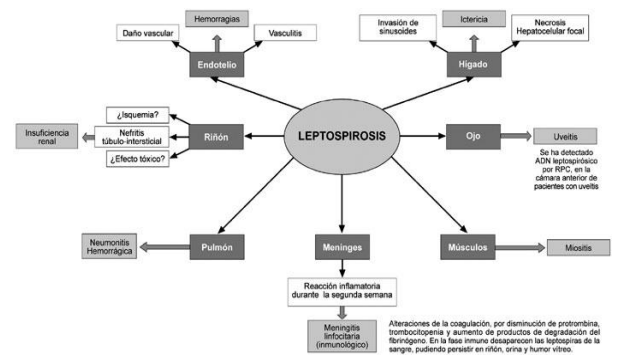


Fig.1: Esquema tomado de la literatura consultada<sup>15</sup>

## DISCUSIÓN

La leptospirosis es causante de ictericia neonatal, la infección es transmitida trasplacentariamente con leptospirosis intrauterina que puede causar placentitis o placenta isquémica, con hemorragias, cuadro hepatorenal y puede terminar en la muerte, si el feto nace puede presentar desarrollo anormal. El feto puede estar en riesgo aun en caso de que la madre esté asintomática, especialmente en el primer y segundo trimestre ya que la inmunidad adaptativa del feto no funciona. El feto comienza a producir ciertos niveles de IgM durante el tercer trimestre pero aun así puede haber una placenta isquémica que puede causar su muerte por lo que se recomienda un monitoreo del embarazo <sup>10-12</sup>.

Las leptospiras se esparcen en los intersticios y los líquidos orgánicos (sangre, linfa, líquido cerebroespinal), en esta fase bacteriemia las leptospiras circulan y multiplican en las células sanguíneas durante los primeros siete días. Más tarde, las leptospiras en la sangre los fluidos y los tejidos ricos en sustancias nutrientes llegan a un número crítico, produciendo lesiones no definidas con sus toxinas o componentes celulares tóxicos que traen como consecuencia manifestaciones clínicas <sup>9</sup>.

Las leptospiras invaden los vasos sanguíneos y linfáticos y causan daño epitelial y hemorragias. Un hallazgo característico es la vasculitis de capilares con manifestaciones de edema endotelial, necrosis, e infiltración linfocitaria. Una glicoproteína tóxica producida por las leptospiras es responsable de la unión a los capilares y la hemorragia. La mayoría de los signos y síntomas clínicos son causados por los capilares y endotelios dañados, los cuales pueden resultar en hemorragias pulmonares fatales.

La presencia de IgM, IgG e IgA y la fracción C3 en la base de la membrana del alvéolo sugiere la posibilidad de una etiología autoinmune en la leptospirosis (). Más del 90% de las madres sintomáticas han tenido la enfermedad y se han recuperado completamente. De manera similar en mujeres no gestantes la leptospirosis es

típicamente una enfermedad bifásica, en mujeres gestantes una primera fase se caracteriza por un comienzo brusco con un conjunto de síntomas usualmente surgen a los tres o cuatro días <sup>13</sup>.

En general las observaciones clínicas llevadas a cabo en este experimento, reflejaron una gran asociación con las alteraciones internas histológicas que ocurrieron pues las ratas inoculadas con la cepa Icterohaemorrhagia presentaron esterilidad, mucha alteración nerviosa durante todo el período, pérdida del embarazo en los primeros días de la inoculación, mucosas pálidas, pérdida de apetito, el peso durante todo el tiempo fue bajo, también se observó tejidos y tegumentos ictericos, hemorragias en un cuerno uterino y placenta edematosa, cuerno sin gestar atrofiado, órganos internos aumentados de volumen (hígado, bazo y riñón).

La cepa Pomona provocó infertilidad muerte perinatal de las crías y muerte de la madre, profusas hemorragias, lesiones visibles en hígado y riñón, la cepa Canícola provocó parto prematuro, todas las crías bajo peso al nacer muy por debajo de los controles al menos entre 2 y 2.5 gramos, crías con trastornos hemorrágicos en las extremidades. El consumo de alimento y agua fue menor que en los controles en sentido general.

Los daños histológicos (cuadro 1; 2 y 3), estuvieron presentes en la totalidad de los órganos estudiados en las madres. Hubo un predominio de trastornos circulatorios con vasculitis, congestión y hemorragias, sobre todo en hígado, corazón, pulmón, bazo y riñón, como se puede observar en dichos cuadros, en ovario, útero y placenta se dieron eventos inflamatorios agudos y crónicos, ovarios poliquísticos y la presencia de cuerpos amarillos que indican signos de preñez no lograda, infiltración linfocitaria, endometritis aguda y crónica, proliferativa y otras alteraciones.

A pesar de que muchas de estas alteraciones histológicas hayan sido observadas en otras especies incluyendo la humana <sup>14-15</sup> y que se aprecian (fig.1), lo trascendente en este trabajo es que se han reproducido en este modelo animal en el

país en un trabajo experimental con leptospirosis y durante la gestación. Se cree por muchos que la rata, por ser portador, no sufre daños, este estudio demuestra que no es así, incluso partiendo del hecho de que las cepas utilizadas no eran altamente virulentas, además, en aquellas ratas y ratonas silvestres no pueden constatarse, como en este caso, lo ocurrido a estos animales durante la gestación cuando son infectadas por leptospirosis salvajes de alta virulencia.

Es indudable que las ratas, incluso las de laboratorio, resisten la infección leptospiral mejor que otros modelos como el hámster, el guinea pig, el cobayo y otros, pero precisamente esa característica es la que la hace, para este tipo de estudio embriohistológico, un modelo animal especial.

Se concluye que el estudio muestra de manera indudable los daños que es capaz de provocar la infección por leptospirosis. Particularmente en el caso de la mujer gestante y su concepción, que corre un riesgo enorme de muerte durante todo el embarazo. Es gran aporte de este trabajo revela directamente los daños histológicos específicos por estos serogrupos y aporta un modelo animal especial para las investigaciones experimentales en el campo de la leptospirosis.

---

## AGRADECIMIENTOS

A los especialistas en Anatomía Patológica del Hospital General Docente Abel Santamaría Cuadrado de Pinar del Río por sus colaboraciones.

---

## REFERENCIAS BIBLIOGRÁFICAS

1. Theuerkauf J, Perez J, Taugamo A, Niutoua I, Labrousse D, Gular R, Bogdanowicz W, Jundan H, Ciryli G . Leptospirosis risk increases with changes in species composition of rat populations. *Naturwissenschaften*( Internet) 2013( Citado marzo 3, 2017) 100(4): 385–388. Disponible en: <https://www.ncbi.nlm.nih.gov/pmc/articles/PMC3617346/>
2. Desvars A, Michault A, and Bourhy P. Leptospirosis in the western Indian Ocean islands: what is known so far? *Veterinary Research* 2013, 44:80 Disponible en: <https://veterinaryresearch.biomedcentral.com/articles/10.1186/1297-9716-44-80>
3. Pulido Villamarín A, Carreño Beltrán G, Mercado Reyes M, Ramírez Bulla P. Situación epidemiológica de la leptospirosis humana en Centroamérica, Suramérica y el Caribe. *Univ. Sci.* 2014, 19 (3): 247-264. Disponible en: <http://revistas.javeriana.edu.co/index.php/scientarium/article/view/9100>
4. Andre-Fontaine G, Aviat F, Torin C. Waterborne Leptospirosis: Survival and Preservation of the Virulence of Pathogenic *Leptospira* spp. in Fresh Water . *Curr Microbiol* (2015) 71(1):136–142 Disponible en: <http://link.springer.com/article/10.1007%2Fs00284-015-0836-4>
5. Martins G, and Lilenbaum W. The panorama of animal leptospirosis in Rio de Janeiro, Brazil, regarding the seroepidemiology of the infection in tropical regions. *Veterinary Research* 2013,9:237. Disponible en: <https://bmcvetres.biomedcentral.com/article/10.1186/1746-6148-9-237>
6. Suárez Conejero AM, Otero Morales JM, Cruillas Miranda S, Otero Suárez M. Prevención de leptospirosis humana en la comunidad. *Revista Cubana de Medicina Militar.* 2015;44(1):86-95. Disponible en:

<http://scielo.sld.cu/pdf/mil/v44n1/mil10115.pdf>

7. Coutinho ML , Matsunaga J , Wang LC , de la Peña Monctezuma A , Lewis MS , Babbitt TJ, et al. Kinetics of *Leptospira interrogans* Infection in Hamsters after Intradermal and Subcutaneous Challenge. *PLoS Negl Trop Dis*. [Internet] 2015; 2014 [Citado 27 de febrero de 2017]; 8(11). Disponible en: <http://journals.plos.org/plosntds/article?id=10.1371/journal.pntd.0003307>

8. Fouts DE , Matthias MA , Adhikarla H , Adler B , Amorim-Santos L, et al. What Makes a Bacterial Species Pathogenic?: Comparative Genomic Analysis of the Genus *Leptospira*. *PLoS Negl Trop Dis* [Internet] 2015; 2016 Feb [Citado 7 de febrero de 2017]; 10(2). Disponible en: <http://journals.plos.org/plosntds/article?id=10.1371/journal.pntd.0004403>

9. Wunder EA, Figueira CP , Santos GR, Lourdault K , Matthias MA, et al. Real-Time PCR Reveals Rapid Dissemination of *Leptospira interrogans* after Intraperitoneal and Conjunctival Inoculation of Hamsters. *Infect Immun*. [Internet] 2015; 2016 Jul [Citado 7 de febrero de 2017]; 84(7): [Aprox. 10p.]. Disponible en: <http://iai.asm.org/content/84/7/2105.long>

10. Haake DA, and Paul N. Levett PN. Leptospirosis in humans. *Curr Top Microbiol Immunol*. [Internet] 2015; 2015 [Citado 7 de febrero de 2017]; 387: 65-97. doi:10.1007/978-3-662-45059-8\_5 Disponible en: [http://link.springer.com/chapter/10.1007%2F978-3-662-45059-8\\_5](http://link.springer.com/chapter/10.1007%2F978-3-662-45059-8_5)

11. Narayanavari SA, Lourdault K , Sritharan M , Haake DA , Matsunaga J, Role of sph2 Gene Regulation in Hemolytic and Sphingomyelinase Activities Produced by *Leptospira interrogans*. *PLoS Negl Trop Dis*. [Internet] 2015; 2015 Ago [Citado 7 de febrero de 2017]; 9(8): [Aprox. 6p.]. Disponible en: <http://journals.plos.org/plosntds/article?id=10.1371/journal.pntd.0003952>

12. Khan MA, Islam S, Khan SA, Khan I, Shafie S., Gul, T: Prevention of Leptospirosis infected vector and human population by multiple control variables. Abstract and applied analysis [Internet] 2014 [Citado Aprox. 3 marzo 2017 9p.]. 3: 1-10. Disponible en: <https://www.hindawi.com/journals/aaa/2014/619035>

13. Puliath G, Singh S. Leptospirosis in pregnancy. *Eur J Clin Microbiol Infect Dis*. 2012; 31(10):2491-2496 Department of Obstetrics and Gynaecology, SUT Academy of Medical Sciences, Trivandrum 695028, Kerala, Puliath G, Singh S. <http://link.springer.com/article/10.1007%2Fs10096-012-1625-7>

14. Hamond C, Pinna A, Martins G, Lilenbaum W. The role of leptospirosis in reproductive disorders in horses. *Trop Anim Health Prod* 2013; 46(1). Disponible en: [https://www.researchgate.net/profile/Gabriel-Martins/publication/256290850\\_The\\_role\\_of\\_leptospirosis\\_in\\_reproductive\\_disorders\\_in\\_horses/links/0a85e53496acfbba8b000000/The-role-of-leptospirosis-in-reproductive-disorders-in-horses.pdf](https://www.researchgate.net/profile/Gabriel-Martins/publication/256290850_The_role_of_leptospirosis_in_reproductive_disorders_in_horses/links/0a85e53496acfbba8b000000/The-role-of-leptospirosis-in-reproductive-disorders-in-horses.pdf)

15. Enna Zunino M, Rolando Pizarro P. Leptospirosis. *Puesta al día. Rev Chil Infect* 2007; 24 (3): 220-226 [http://www.scielo.cl/scielo.php?script=sci\\_arttext&pid=S0716-10182007000300008&lng=en&nrm=iso&tlnq=en](http://www.scielo.cl/scielo.php?script=sci_arttext&pid=S0716-10182007000300008&lng=en&nrm=iso&tlnq=en)



**Juan Manuel Lemus Quintana:** Médico. Especialista de Segundo Grado en Medicina Interna. Profesor Asistente. Universidad de Ciencias Médicas. Pinar del Río. Cuba. ***Si usted desea contactar con el autor principal de la investigación hágalo aquí***