

## PRESENTACIÓN DE CASO

### Feocromocitoma maligno de presentación retroperitoneal

#### Retroperitoneal Malignant Pheochromocytoma

Carlos Pérez Díaz<sup>1\*</sup> <http://orcid.org/0000-0001-8002-3605>

Dunia Milagros Labrador Falero<sup>2</sup> <http://orcid.org/0000-0001-7583-3590>

Marilen López González<sup>2</sup> <http://orcid.org/0000-0003-1463-3311>

<sup>1</sup>Universidad de Ciencias Médicas de Pinar del Río. Hospital General Docente Abel Santamaría Cuadrado. Pinar del Río, Cuba.

<sup>2</sup>Universidad de Ciencias Médicas de Pinar del Río. Facultad de Ciencias Médicas Dr. Ernesto Che Guevara de la Serna. Pinar del Río, Cuba.

\*Autor para la correspondencia: [kramer16@nauta.cu](mailto:kramer16@nauta.cu)

**Recibido:** 28 de noviembre 2018

**Aceptado:** 27 de marzo 2019

**Publicado:** 1 de mayo 2019

**Citar como:** Pérez Díaz C, Labrador Falero DM, López González M. Feocromocitoma maligno de presentación retroperitoneal. Rev Ciencias Médicas [Internet]. 2019 [citado: fecha de acceso]; 23(3): 480-486. Disponible en: <http://www.revcmpinar.sld.cu/index.php/publicaciones/article/view/3826>

### RESUMEN

**Introducción:** la neoplasia más común y mejor conocida de la médula adrenal es el feocromocitoma benigno, que puede definirse como un paraganglioma de la médula suprarrenal, el cual puede secretar catecolaminas del tipo, norepinefrina, epinefrina o ambas.

**Presentación de caso:** paciente femenina de 36 años, de raza blanca, con antecedentes de salud, valorada por dolor lumbar no irradiado, que se aliviaba espontáneamente, con cifras tensionales al ingreso de 170/100 mm de Hg, la ecografía informa la presencia de tumor retroperitoneal, se realiza exéresis quirúrgica del tumor, durante el transoperatorio la paciente sufre inestabilidad hemodinámica, con hipotensión, taquicardia y parada cardiorrespiratoria, que logra recuperarse. La paciente fallece en las primeras seis horas del postoperatorio en un cuadro de shock.

**Conclusiones:** el feocromocitoma maligno constituye solo el 10 % de estas neoplasias, siendo una tumoración infrecuente en nuestro medio, motivo por el cual se consideró pertinente su presentación. El diagnóstico se realizó por estudio histológico, planteándose el feocromocitoma maligno. Se presentó un caso clínico de feocromocitoma

maligno suprarrenal, pretendiendo con ello aportar un mayor conocimiento de esta neoplasia.

**DeCS:** NEOPLASIAS RETROPERITONEALES/cirugía; FEOCROMOCITOMA/diagnóstico; PARAGANGLIOMA; CÉLULAS CROMAFINES/ultraestructura; COMPLICACIONES PEROPERATORIAS.

---

## ABSTRACT

**Introduction:** the most common and best-known neoplasm of the adrenal medulla is benign pheochromocytoma, which can be defined as a paraganglioma of the adrenal medulla, which may secrete catecholamine of the types of norepinephrine, epinephrine, or both.

**Clinical case:** a 36-year-old, white race, female patient with a health history, assessed for a non-irradiated lumbar pain, which was spontaneously relieved, a blood pressure of 170/100 mm Hg at admission, the ultrasound reported the presence of a retroperitoneal tumor, the surgical exeresis of the tumor was performed, during the trans-operative stage the patient suffered from hemodynamic instability, hypotension, tachycardia and cardio-respiratory arrest, which was managed to her recovery. The patient dies in the first 6 hours as a consequence of a postoperative shock.

**Conclusions:** malignant pheochromocytoma constitutes only 10 % of these types of neoplasm, being an infrequent tumor in our environment; its report was significant to be presented. The diagnosis was made by histological study, considering malignant pheochromocytoma. A clinical case of adrenal malignant pheochromocytoma was reported, with the intention of contributing to the acquisition of a better management in relation to this type of neoplasm.

**DeCS:** RETROPERITONEALNEOPLASMS/surgery; PHEOCHROMOCYTOMA/diagnosis; PARAGANGLIOMA; CHROMAFFIN CELLS/ultrastructure; INTRAOPERATIVE COMPLICATIONS.

---

## INTRODUCCIÓN

La neoplasia más común de la médula adrenal es el feocromocitoma benigno, se define como un paraganglioma de la médula suprarrenal, el cual puede secretar catecolaminas del tipo, norepinefrina, epinefrina o ambas.<sup>(1)</sup>

Entre el 10 % y 20 % son diagnosticados durante la niñez, con una edad promedio de 11 años y predominio en los varones. Cuando un niño presenta hipertensión arterial, en el 1,7 %, tiene un tumor que secreta catecolaminas, la hipertensión se suele curar si el tumor se diagnostica y se trata de modo correcto, pero si no, puede provocar la muerte. Las series necroscópicas indican que la mayor parte de los feocromocitomas no son diagnosticados por la clínica, ni siquiera en los casos de desenlace fatal.<sup>(1, 2)</sup>

Se presenta un caso de feocromocitoma maligno, estudiado en el Hospital General Docente "Abel Santamaría Cuadrado", que evolucionó de forma tórpida con edema pulmonar, trastornos de la coagulación y shock, lo que provocó la muerte de la paciente. El estudio tiene como objetivo ampliar, a través del curso clínico y las diferentes actuaciones terapéuticas, los conocimientos acerca del tumor.

## PRESENTACIÓN DEL CASO

Paciente femenina de 36 años, de raza blanca, sin antecedentes patológicos personales ni familiares, sin hábitos tóxicos, acudió a consulta por dolor lumbar de carácter opresivo, no irradiado, intermitente, que se aliviaba de forma espontánea y se exacerbaba con los cambios posturales. En el examen físico se constataron cifras de tensión arterial elevadas, 150/100 como único dato positivo.

Dentro de los complementarios realizados, la ecografía muestra una imagen tumoral en suprarrenal derecha, hiperecogénica, con áreas ecolúcidas en su interior, que mide aproximadamente, 10,3 x 6,8 mm, sin otras alteraciones, con impresión diagnóstica de tumor retroperitoneal.

Con el diagnóstico de tumor retroperitoneal se decidió la intervención quirúrgica por laparotomía exploratoria, que se prolongó durante cinco horas y 15 minutos. Se realizó exéresis del tumor retroperitoneal que se proyectaba por debajo de la cava inferior.

Durante el transoperatorio, la paciente presentó inestabilidad hemodinámica, hipotensión, taquicardia, parada cardiorrespiratoria con maniobras de resucitación efectivas, se mantuvo en shock y falleció en el posoperatorio inmediato.

La biopsia define como diagnóstico macroscópico: masa de tejido de 90 x 60 mm, peso 800 gramos, de color pardo, irregular, al corte consistencia blanda, con cavidad quística, ocupada por tejido necrótico y sangre.

Microscópico: espécimen quirúrgico rotulado como tumor retroperitoneal de 90 x 60 mm, donde se observan abundantes áreas de necrosis, hemorragia, células tumorales poliédricas de citoplasma claro, vacuolado, eosinófilo con atipia nuclear, que se disponen en patrones sólidos, alveolares y trabeculares muy relacionados con la red vascular en la cual se localizan trombos tumorales. Se cuentan mitosis atípicas frecuentes. Se concluye con el diagnóstico de feocromocitoma maligno.

En el estudio necrópsico se estableció el siguiente cronopatograma: causa directa de muerte: shock mixto; causa intermedia de muerte: status transoperatorio de extirpación de tumor retroperitoneal por feocromocitoma maligno; causa básica de muerte: feocromocitoma maligno; causa contribuyente: tromboembolismo pulmonar de ramas finas y mediano calibre bilateral.

Otros diagnósticos: pulmón de distrés (edema, hemorragia intraalveolar, intersticial, atelectasia bibasal); esteatosis hepática ligera; colestasis biliar; congestión aguda esplénica; riñones de shock (necrosis tubular aguda y cilindros hemoglobínuricos); áreas focales de hemorragia de la serosa de intestino grueso, diafragma y cápsula renal; gastritis aguda.

## **DISCUSIÓN**

El feocromocitoma es un tumor del tejido cromafin. Dicho tejido, por migración celular desde la cresta neural, conforma el sistema paragangliónico, constituido por la médula suprarrenal, los cuerpos carotídeos y aórticos, el órgano de Zuckerkandl y restos de ganglios localizados en el recorrido de la cadena ganglionar simpática.

Aunque se denomina feocromocitoma extra-adrenal, a aquel tumor del sistema cromafin distinto al tejido suprarrenal y con actividad catecolaminérgica (funcionante), existen escuelas que designan paraganglioma a aquellos tumores extra-adenales no funcionantes. También se le llamó tumor del 10 %, pues: el 10-15 % son extraadrenales

(paragangliomas), otro 10 % de los feocromocitomas son bilaterales, sobre todo los que aparecen en el contexto de síndromes familiares, un 10 % son malignos (sin características bioquímicas ni histológicas específicas pero con capacidad de invadir y metastatizar a distancia), en la infancia se diagnostica el 10 %; 10 % recidivan tras exéresis quirúrgica; el mismo porcentaje es diagnosticado a raíz del hallazgo de un incidentaloma (debido al perfeccionamiento de las técnicas de imagen) y suponen la causa del 0,10 % de los casos de hipertensión arterial.

Se ha demostrado lo erróneo de esta norma. La prevalencia de los tumores suprarrenales bilaterales es superior al 10 % en algunos síndromes familiares, tales como MEN-II y síndrome de von Hippel-Lindau. La prevalencia de los tumores suprarrenales extraadrenales puede llegar al 20 % y hasta un cuarto o más son hereditarios, aunque las metástasis podrían ser raras para feocromocitomas suprarrenales (hasta 5 %), la prevalencia de la enfermedad maligna es de 33 % para feocromocitomas extraadrenales e incluso mayor en los pacientes con mutaciones específicas tales como los que causan algunas formas de paragangliomas familiares.<sup>(3,4)</sup>

Los resultados del análisis del genoma del feocromocitoma, confirman una alta heredabilidad de esta enfermedad y descubren nuevos genes que pueden convertirse en objetivos terapéuticos para el futuro. Entre el 35 y 40 % posee una base hereditaria secundaria a una mutación de las líneas germinales.<sup>(1,3,5)</sup>

Se estima que el 17-18 % de los feocromocitomas son de localización extra-adrenal, pueden localizarse en cualquier estructura que contenga tejido cromafín, aunque el 85 % se localiza por debajo del diafragma. La mayor incidencia aparece entre la segunda y tercera décadas de la vida, sin claro predominio de sexo, salvo los de localización vesical, con ligero predominio femenino. Los tumores suprarrenales sintetizan noradrenalina y adrenalina en mayor medida, a pesar de que la médula suprarrenal normal contiene un 85 % de adrenalina.

El nivel de producción y liberación de catecolaminas depende de la dotación enzimática del tumor. Los síntomas y signos dependerán, en su mayoría, de la cantidad y tipo de catecolaminas liberadas a la circulación. La clínica demuestra que puede ser asintomático o presentarse con hipertensión arterial sostenida o paroxística, acompañado de la triada clásica de cefalea, hiperhidrosis y taquicardia. Las manifestaciones clínicas son tan variadas que se le conoce como el "gran simulador".<sup>(1,6,7)</sup>

La hipertensión arterial correspondería a la vasoconstricción inducida por la noradrenalina a través de la estimulación de los receptores  $\alpha_1$ . Las crisis hipertensivas paroxísticas serían la consecuencia de una liberación súbita y muy elevada de noradrenalina. En estos tumores se han encontrado receptores para el glucagón, que explicarían la inducción de crisis paroxísticas hipertensivas, en ocasiones, varias horas después de su administración. En los raros tumores en los que hay un predominio de liberación de adrenalina, por estimulación de los receptores beta adrenérgicos, se produce una hipotensión arterial secundaria a una extensa vasodilatación periférica.<sup>(7, 8)</sup>

Una reducción del volumen plasmático por la vasoconstricción sostenida y una posible pérdida de tono de los receptores posturales, podrían estar implicados en la aparición de cuadros de hipotensión ortostática. La secreción excesiva de adrenalina estimularía, a través de los receptores beta, la producción hepática de glucosa e inhibiría, mediante los receptores alfa, la secreción de insulina responsable de trastornos en el metabolismo hidrocarbonado, incluso, provocando una diabetes mellitus. Asimismo, la adrenalina

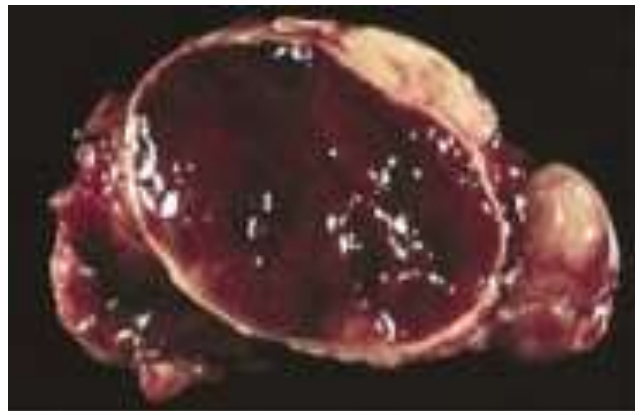
originaria, por estimulación beta adrenérgica, taquicardia y otras múltiples manifestaciones metabólicas.<sup>(8)</sup>

Se ha encontrado una alteración genética en la cual el brazo corto del cromosoma 1 pierde la heterocigocidad, lo que altera el gen supresor involucrado en la génesis tumoral de los feocromocitomas y paragangliomas abdominales.<sup>(2,4)</sup>

El diagnóstico se basa en la sospecha clínica y la confirmación se realiza al verificar la excreción aumentada de catecolaminas o sus metabolitos en orina de 24 horas; se puede constatar con niveles aumentados de catecolaminas en plasma (ácido vanilmandélico y metanefrinas). La localización del tumor se realiza, en su mayoría, mediante el rastreo con MIBG-I131, TAC y RMN.<sup>(5,6,8,9)</sup>

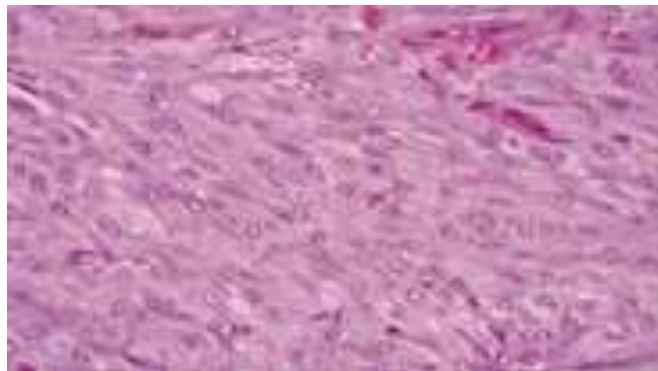
En este estudio el diagnóstico definitivo lo aporta el estudio de la Anatomía Patológica. Patología macroscópica: el tumor midió 90 x 60 mm, esto se corresponde con la literatura que refiere un tamaño variable, donde los más pequeños son los que más manifestaciones clínicas provocan.

El feocromocitoma es un tumor encapsulado de forma parcial o total, muy vascularizado, que con cierta frecuencia presenta zonas hemorrágicas. Los tumores de gran tamaño muestran necrosis hemorrágica y degeneración quística. (Fig. 1)

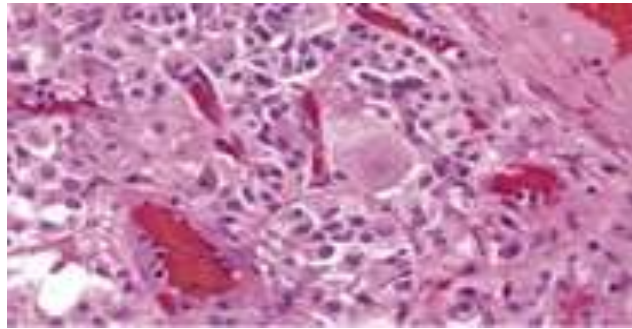


**Fig. 1** Macroscopía: tumor con degeneración quística y hemorrágica.

Patología microscópica: están formados por una proliferación de células neuroendocrinas dispuestas en nidos, separados por un delicado estroma fibrovascular. Las células tumorales tienen un citoplasma basófilo o eosinófilo, son pleomórficas, de tamaño muy variable. (Fig. 2,3)



**Fig 2.** Microscopía: células de citoplasma basófilo con pleomorfismo nuclear.



**Fig. 3.** Feocromocitoma que muestra necrosis hemorrágica y pleomorfismo nuclear.

Los tumores malignos no pueden diagnosticarse con certeza si se tiene en consideración solo los criterios histológicos. En sentido estricto, pueden considerarse malignos los que presentan metástasis en localizaciones en las que exista tejido cromafín.<sup>(4,6,8,9)</sup> Las metástasis suelen aparecer en esqueleto, hígado, pulmón, ganglios y cerebro.

Los feocromocitomas extrasuprarrenales se localizan en zonas en las que existe tejido cromafín, por lo general, alrededor de ganglios simpáticos. En la mayoría de los casos son intrabdominales (órgano de Zuckerkandl y vejiga urinaria), pero pueden aparecer también en el mediastino posterior, el pericardio y en raras ocasiones, en la región cervical.

Cuando se localizan en el órgano de Zuckerkand aún se hace muy difícil evaluar la invasión a tejidos adyacentes debido a las relaciones íntimas entre este órgano y la arteria aorta y a la vena cava.<sup>(10)</sup>

El tratamiento es quirúrgico, con exéresis completa de la masa, como se realizó en el caso presentado, donde el deceso ocurre en el posoperatorio inmediato bajo la acción de las descargas de catecolaminas, lo que favoreció una intensa acción betaadrenérgica, que condujo al edema pulmonar, los trastornos de la coagulación y el shock.

El diagnóstico oportuno, la conducta preoperatoria consecuente, la resección quirúrgica eficaz con el uso de las drogas indicadas para la enfermedad nosológica, constituyen pilares básicos en la praxis médica competente.

### **Conflicto de interés**

Los autores declaran que no existe ningún conflicto de interés.

### **Contribución de los autores**

Los autores contribuyeron de igual medida en la confección del estudio.

### **REFERENCIAS BIBLIOGRÁFICAS**

1. Guillín C, Bernabeua I, Rodríguez IA, Casanueva F. Feocromocitoma y paraganglioma. *Medicine*. [Internet]. 2016 [Citado 01/03/2018]; 12(14): [aprox. 6p.]. Disponible en: <https://www.medicineonline.es/es-feocromocitoma-paraganglioma-articulo-S0304541216301032>
2. Román González A. Nuevos conceptos en feocromocitoma y paraganglioma en el 2017. *Revista Colombiana de Endocrinología, Diabetes y Metabolismo*. [Internet]. 2017 Nov



- [Citado 01/03/2018]; 4(4): [aprox. 9p.]. Disponible en: <http://revistaendocrino.org/index.php/rcedm/article/view/148>
3. Perel C. Feocromocitoma. Insuf. card. [Internet]. 2014 Sep [Citado 01/03/2018]; 9(3): [aprox. 3p.]. Disponible en: [http://www.scielo.org.ar/scielo.php?script=sci\\_arttext&pid=S1852-38622014000300004&lng=es](http://www.scielo.org.ar/scielo.php?script=sci_arttext&pid=S1852-38622014000300004&lng=es)
4. Díaz Díaz T, Fernández Rodríguez FM, Ruiz Criado J. Paciente con hipertensión y convulsiones. Revista Atalaya Medica. [Internet]. 2016 [Citado 01/03/2018]; (10): [aprox. 5p.]. Disponible en: <http://atalayamedica.comteruel.org/index.php/revista/article/view/154/163>
5. Mosquera Gorostidi A, Justo Ranera A, Zakirian Denis SE, González Temprano N, Sagaseta de Ilúrdoz Uranga M, Molina Garicano J. Feocromocitoma y paraganglioma en la infancia: a propósito de 2 casos. An Pediatr [Internet]. 2015 [Citado 22/09/2015]; 82(1): [aprox. 5p.]. Disponible en: [http://www.elsevier.es/en/linksolver/ft/pii/S1695-4033\(14\)00333-6](http://www.elsevier.es/en/linksolver/ft/pii/S1695-4033(14)00333-6)
6. Miranda Folch JJ, García Cuervo D, Vega Jiménez J, Alemán Marichal B, Jiménez Álvarez A, Castelnuovo Sánchez A. Hipertensión arterial secundaria a feocromocitoma esporádico. Presentación de caso. Rev Méd Electrón [Internet]. 2016 Ene-Feb [Citado 23/02/2018]; 38(1): [aprox. 10p.]. Disponible en: <https://www.sciencedirect.com/science/article/pii/S0211699516300133>
7. Uribe J, González MJ, Tamayo L. Manifestaciones inusuales del feocromocitoma. Reporte de caso y revisión de la literatura. Revista Colombiana de Cardiología [Internet] 2016 [citado 23/02/2018]; 23(2): [aprox. 18 p.] Disponible en: [http://www.scielo.org.co/scielo.php?script=sci\\_arttext&pid=S0120-56332016000200013&lng=en&nrm=iso&tlng=es17-pdf](http://www.scielo.org.co/scielo.php?script=sci_arttext&pid=S0120-56332016000200013&lng=en&nrm=iso&tlng=es17-pdf)
8. Cano Megías M, Rodríguez Puyol D, Fernández Rodríguez L, Sención Martínez GL, Martínez Miguel P. Feocromocitoma-paraganglioma: del diagnóstico bioquímico al genético. Nefrología. [Internet]. 2016 [Citado 01/03/2018]; 36(5): [aprox. 14p.]. Disponible en: <https://www.sciencedirect.com/science/article/pii/S0211699516300133>
9. Gómez Galán S, Mosquera Paz MS, Kadamani Abiyomaa A, Sánchez de Guzmán G. Paraganglioma retroperitoneal no funcional: reporte de un caso en la Fundación Cardioinfantil, Bogotá, Colombia. Iatreia [Internet]. 2014 Sep [Citado: 01/03/2018]; 27(3): [aprox. 3p.]. Disponible en: [http://www.scielo.org.co/scielo.php?script=sci\\_arttext&pid=S0121-07932014000300010&lng=en](http://www.scielo.org.co/scielo.php?script=sci_arttext&pid=S0121-07932014000300010&lng=en)
10. Molina M, Schiappacasse G, Labra A. Tumores que invaden la vena cava inferior: Revisión pictográfica de los principales hallazgos imagenológicos en tomografía computarizada y resonancia magnética. Rev. chil. radiol. [Internet]. 2016 [Citado 01/03/2018]; 22(1): [aprox. 14p.]. Disponible en: [https://scielo.conicyt.cl/scielo.php?script=sci\\_arttext&pid=S0717-93082016000100010&lng=es](https://scielo.conicyt.cl/scielo.php?script=sci_arttext&pid=S0717-93082016000100010&lng=es)

