



## ARTÍCULO ORIGINAL

### Efectividad de los métodos radiográficos periapicales por paralelismo y bisección

### Effectiveness of periapical radiographic methods by parallelism and bisection

José Antonio Guerra Pando<sup>1\*</sup> <http://orcid.org/0000-0002-2026-4447>  
Zenobia de la Caridad Trujillo Saínez<sup>1</sup> <http://orcid.org/0000-0002-8204-5768>  
Jesús Coste Reyes<sup>1</sup> <http://orcid.org/0000-0001-6298-674X>  
Juan Antonio Carmona Concepción<sup>2</sup> <http://orcid.org/0000-0002-8163-9361>  
Ivet Fra Santos<sup>3</sup> <http://orcid.org/0000-0002-1749-8031>

<sup>1</sup>Universidad de Ciencias Médicas de Pinar del Río. Facultad de Ciencias Médicas Ernesto Che Guevara de la Serna. Pinar del Río, Cuba.

<sup>2</sup>Universidad de Ciencias Médicas de Pinar del Río. Clínica Estomatológica "Ormani Arenado". Pinar del Río, Cuba.

<sup>3</sup>Universidad de Ciencias Médicas de Pinar del Río. Policlínico Universitario "5 de septiembre". Pinar del Río, Cuba.

\*Autor para la correspondencia: [joseag54@infomed.sld.cu](mailto:joseag54@infomed.sld.cu)

**Recibido:** 21 de enero 2019

**Aceptado:** 21 de junio 2019

**Publicado:** 1 de septiembre 2019

**Citar como:** Guerra Pando JA, Trujillo Saínez ZC, Coste Reyes J, Carmona Concepción JA, Fra Santos I. Efectividad de los métodos radiográficos periapicales por paralelismo y bisección. Rev Ciencias Médicas [Internet]. 2019 [citado: fecha de acceso]; 23(5): 654-663. Disponible en: <http://revcmpinar.sld.cu/index.php/publicaciones/article/view/3881>

## RESUMEN

**Introducción:** la radiografía periapical constituye el método clásico y más empleado en Estomatología. Se puede realizar con dirección bisectal o por paralelismo; esta última alcanza una generalización y eficacia marcada, debido al desarrollo de sistemas posicionadores y de enfoque de la película.

**Objetivo:** determinar la efectividad de los métodos radiográficos periapicales por bisección y paralelismo, en la Clínica Estomatológica Docente Antonio Briones Montoto.

**Métodos:** se realizó un estudio descriptivo transversal, entre diciembre 2017 y abril 2018, en el Departamento de Radiología de la clínica estomatológica seleccionada en una muestra de 80 pacientes, a los que se le realizó una radiografía periapical por bisección y otra por



paralelismo de región de bicúspides y/o molares superiores. Se compararon las imágenes obtenidas.

**Resultados:** las imágenes parciales se produjeron en 12,5 y 4 % con bisección y paralelismo. Las distorsiones más frecuentes fueron las superposiciones del piso del seno maxilar y del cigomático a las raíces en un 45 y 26,5 % con dirección bisectal y de 10 y 5 % con paralelismo; mientras que la necesidad de repetir radiografías fue de un 25 y 6,25 %.

**Conclusiones:** todas las imágenes producidas con el método periapical por paralelismo con la utilización de sistemas de Extensión de Cono Paralelo, presentaron un enfoque total, con escasas y leves distorsiones de las imágenes con ahorro, la necesidad de repetir radiografías fue mínima, además, resultó muy fácil de aprender y realizar por personal novel.

**DeCS:** RADIOGRAFÍA DENTAL; TOMOGRAFIA COMPUTARIZADA DE HAZ CONICO; RADIOGRAFÍA DENTAL DIGITAL; PERIODONCIA; DIAGNÓSTICO.

---

## ABSTRACT

**Introduction:** periapical radiography constitutes the classic and more used method in Dentistry, which can be carried out with bisectal direction or by parallelism, reaching this last one, a generalization and marked efficacy due to the development of system positioners and a coating approach.

**Objective:** to determine the effectiveness of periapical radiographic methods by bisection and parallelism at Antonio Briones Montoto Dentistry Teaching Clinic.

**Methods:** a cross-sectional descriptive study was carried out between December 2017 and April 2018 in the Radiology Department of the chosen dentistry clinic in a sample of 80 patients, who were given a periapical radiography by bisection and another by parallelism of the region of bicuspid and/or upper molars by trained students of the fourth academic-year of dentistry studies and comparing the images obtained.

**Results:** partial images were produced in 12,5 % and 4 % with bisection and parallelism respectively. The most frequent distortions were the overlapping of the maxillary sinus and zygomatic floor to the roots in 45 and 26,5 % with bisectal direction, 10 and 5 % with parallelism; while the need to repeat X-rays was 25 and 6,25 % respectively.

**Conclusions:** by the periapical and parallelism methods using XCP systems, all the images produced presented a total approach, with scarce and slight distortions of the images saving resources because the need to repeat X-rays was minimal, in addition, it was very easy to learn and perform by novel personnel.

**MeSH:** RADIOGRAPHY, DENTAL; CONE-BEAM COMPUTED TOMOGRAPHY; RADIOGRAPHY, DENTAL, DIGITAL; PERIODONTICS; DIAGNOSIS.

---

## INTRODUCCIÓN

El comienzo de la radiografía como medio diagnóstico se remonta a los finales del siglo XIX, siendo la radiografía dental la primera en emplearse con estos fines. Los avances de la radiología estomatológica han sido prominentes, entre ellos destacan: la aparición y perfeccionamiento de la radiografía panorámica, el perfeccionamiento de películas más rápidas y nítidas, el desarrollo de la radiografía digital, la aparición y perfeccionamiento de diferentes sistemas de soporte y enfoque que potenciaron la generalización de la radiografía periapical e inter proximal por paralelismo y la aparición de Tomografía Computarizada de Haz Cónico (CBCT, por sus siglas en inglés), como máxima expresión del desarrollo tecnológico asociado a la Imagenología Dentomaxilofacial.<sup>(1)</sup>

La Tomografía Computarizada de Haz Cónico ha revolucionado la Imagenología y práctica de la estomatología, al producir imágenes en los tres planos anatómicos y hacer realidad la reconstrucción multiplanar y en 3D de los segmentos anatómicos de interés, con un solo recorrido del haz en derredor de la cabeza del paciente.

Ello supone un ahorro sustancial de radiaciones en comparación con la Tomografía Computarizada (TC) y una protección considerable a los pacientes del efecto nocivo de las radiaciones ionizantes. La misma tiene múltiples aplicaciones que parecían insolubles hasta hace muy poco, en todas las especialidades y ramas de la Estomatología.<sup>(1,2,3)</sup>

Ha sido tal el impacto de la Tomografía Computarizada de Haz Cónico en Implantología, que la misma se considera una herramienta esencial para el planeamiento, colocación y evolución de los pacientes con tratamiento implantológico.<sup>(4,5,6)</sup>

A pesar de resultar superior la CBCT a la radiografía periapical, esta última tiene amplia indicación en Estomatología y cuyo empleo continuará por la gran nitidez que brinda, ante el alto costo de la primera y también en los casos de rutina que acuden a la consulta odontológica. De esta manera, los métodos radiográficos intraorales siguen siendo herramientas diagnósticas básicas, exclusivas e insustituibles en la práctica clínica de la Estomatología. Ya sea por vía tradicional o digital, son múltiples las ventajas de estos procedimientos, y continúan insustituibles, sobre todo el periapical por la gran información y utilidad que muestra.

Las imágenes producidas por métodos tradicionales— no digitales— destacan, aunque en menor medida, también por su nitidez, lo cual se debe al no empleo en estos de las llamadas pantallas reforzadoras o intensificadoras que, si bien multiplican la radiación y disminuyen el tiempo de exposición, conllevan irremediablemente a disminuir la nitidez y difuminar las imágenes.<sup>(2)</sup>

Dos técnicas de proyección pueden emplearse para realizar la radiografía periapical: la técnica de la bisectriz o con dirección bisectal, con la finalidad de obtener imágenes isométricas, con detrimento de la forma, particularmente en Endodoncia donde el tamaño y largo del diente, juega un papel esencial para la calidad del tratamiento de conductos. La otra técnica proyeccional, conocida como técnica periapical por paralelismo, postulada hace mucho tiempo, ha venido a concretarse y generalizarse en décadas recientes. La mayoría de los clínicos la prefieren, pues las imágenes resultan mucho más reales, isomorfas y proporcionadas, con una distorsión mínima.

Su mayor uso se debe en su mayoría, al desarrollo de distintos tipos y sistemas posicionadores que permiten mejorar el enfoque de manera tal que se cumplan, en gran medida, los llamados Principios Radiópticos y se adecuen estos a las particularidades anatómicas de la cavidad bucal. Dentro de estos sistemas, destaca el Sistema XCP (Extensión de Cono Paralelo).<sup>(7)</sup>

Una gran variedad de problemas proyeccionales pueden resolverse con la técnica periapical por paralelismo, realizada con estos sistemas posicionadores de película y cono o centralizador, hecho por el cual estos también han marcado pauta en el desarrollo cualitativo de la radiografía estomatológica. Ha coadyuvado también de manera indirecta al desarrollo de la técnica por paralelismo y al abandono de la bisectal, el perfeccionamiento de los localizadores apicales electrónicos hasta el punto de convertirlos en el procedimiento idóneo para determinar la longitud de trabajo en Endodoncia, al relegar la radiografía periapical por biseción, de su finalidad principal y tradicional.<sup>(8,9)</sup>

Las ventajas de la técnica por paralelismo en comparación a la técnica de la

bisectriz, son:

- Mejor reproducción de la zona apical que la técnica de la bisectriz.
- Permite una mayor exactitud diagnóstica al producir mínima distorsión de la imagen.
- A pesar de requerir mayor aparatología y más tiempo en su realización, brinda mejores resultados al principiante, al ser más objetiva y lógica en su realización.
- Se obtiene una relación corono-radicular más real.
- Permite pesquisar de mejor manera caries recidivantes y proximales.
- El rayo central incide a nivel cervical, se observa el grado de reabsorción ósea de manera más objetiva y no proyectado más hacia cervical, como sucede con la dirección bisectal.
- Posibilidad de obtener radiografías estandarizadas tomadas en diferentes momentos, de una manera en la cual la película y la incidencia de los rayos adopten una posición más parecida a la empleada en la toma previa; por ello, las bases comparativas serán más reales, lo que la hace muy útil para evolucionar lesiones y tratamientos.<sup>(10)</sup>

A pesar de estas ventajas del método periapical por paralelismo, algunos clínicos, por la fuerza de la tradición, siguen apegados a la radiografía por bisección. En consideración a estos antecedentes, se decidió realizar la investigación con el objetivo de determinar la efectividad de los métodos radiográficos periapicales por bisección y paralelismo, en la Clínica Estomatológica Docente Antonio Briones Montoto.

## MÉTODOS

Se realizó un estudio descriptivo transversal, en el período diciembre 2017 y abril de 2018, en el Departamento de Radiología de la Clínica Estomatológica Docente Antonio Briones Montoto de Pinar del Río. Del universo compuesto por 317 pacientes con indicación de radiografías periapicales de regiones de premolar-molar superior, por muestreo no probabilístico se escogió una muestra de pacientes que cumplieran los criterios de edad entre 20 y 50 años, con adecuado estado psicológico e indicación de radiografía única (n=80).

Se excluyeron las pacientes embarazadas o con probabilidades de estarlo; con desdentamiento total con marcada reabsorción del hueso basal, con tendencias a náuseas, con torus palatinos y lesiones que interferían la colocación de los paquetes radiográficos.

A cada uno se le realizó una radiografía periapical por bisección y otra periapical por paralelismo. Las mismas fueron realizadas por alumnas del cuarto año de la carrera de Estomatología.

Se seleccionaron tres variables fundamentales con sus respectivas escalas de calificación bien delimitadas: calidad del enfoque, distorsión de la imagen y causas de repetición de las radiografías.

## Entrenamiento a las investigadoras para la recolección de la muestra y ejecución de las técnicas

En un primero tiempo se indicó una revisión bibliografía sobre la temática, los artículos encontrados más abarcadores y explícitos, fueron consultados por las alumnas que ejecutarían los métodos radiográficos para que dominaran las bases de cada una de las técnicas y los errores más frecuentes en la ejecución de la fase de proyección de estas. Luego, se realizó una consulta docente para esclarecer dudas y consolidar las bases teóricas de las dos variantes técnica; por último, se les aplicó un test estructurado de tres preguntas, entre ellas una de desarrollo. Se calificó a las cuatro examinadas con resultados en las evaluaciones de más de 90 puntos.



En una última etapa se trabajó con ellas en la toma de radiografías, por espacio de dos horas durante cuatro sesiones, hasta asegurar que dominaran los aspectos técnicos que garantizaban la calidad en las proyecciones de las radiografías.

Las alumnas en parejas, procedieron a la realización de ambas técnicas en cada paciente. Un dúo de profesores se encontraba presente ante la posibilidad de que surgiera alguna duda o dificultad, mas, no se interfirió en la actividad de las estudiantes.

Para la realización de las radiografías periapicales por bisección, se siguieron los criterios clásicos de Gómez Mataldi, en sus cinco pasos fundamentales: examen oral y facial, posición de la cabeza, colocación y sostén del paquete, dirección del rayo central y exposición.<sup>(11)</sup>

En el caso del método periapical por paralelismo de emplearon los accesorios del Sistema XCP, según el instructivo de los fabricantes, se siguieron los criterios detallados expuestos por White-Pharoah.<sup>(12)</sup>

Las radiografías, una vez procesadas, y secas por al menos dos horas de exposición, fueron archivadas en pares, cada una realizada por cada técnica a cada paciente.

Para la recolección y procesamiento de la información, se procedió a clasificar las radiografías en relación a las variables estudiadas y sus escalas, para lo cual se concibió una base de datos computarizada.

Se emplearon métodos de la estadística descriptiva, expresados en medidas de resumen para variables cualitativas en frecuencias absolutas y relativas.

Para las consideraciones bioéticas, se solicitó el consentimiento informado, y explicó a cada paciente las particularidades y objetivos del estudio, así como su utilidad y se les explicó su libre decisión de participar o retirarse en cualquier momento que lo consideren.

## RESULTADOS

Las deficiencias de enfoque, con las consiguientes imágenes parciales, se produjeron con la técnica periapical por bisección en un 12,5 % de las radiografías de los pacientes examinados por este método. (Tabla 1)

**Tabla 1.** Calidad de enfoque según procedimiento empleado. Clínica Estomatológica Docente Antonio Briones Montoto. Pinar del Río. 2017 – 2018.

Calidad de enfoque	Técnica empleada					
	Por bisección		Por paralelismo		Total	
	No.	%	No.	%	No.	%
Parcial	10	12,5	3	4	14	8,2
Total	70	87,5	77	96	147	91,8

En cambio, se presentaron deficiencias de enfoque con la técnica por paralelismo solo en un 4 %. (Fig. 1)





**Fig. 1** Sistema XCP para sector posterior con sus componentes esenciales antes y después de colocar en zona de bicúspides y molares superiores.

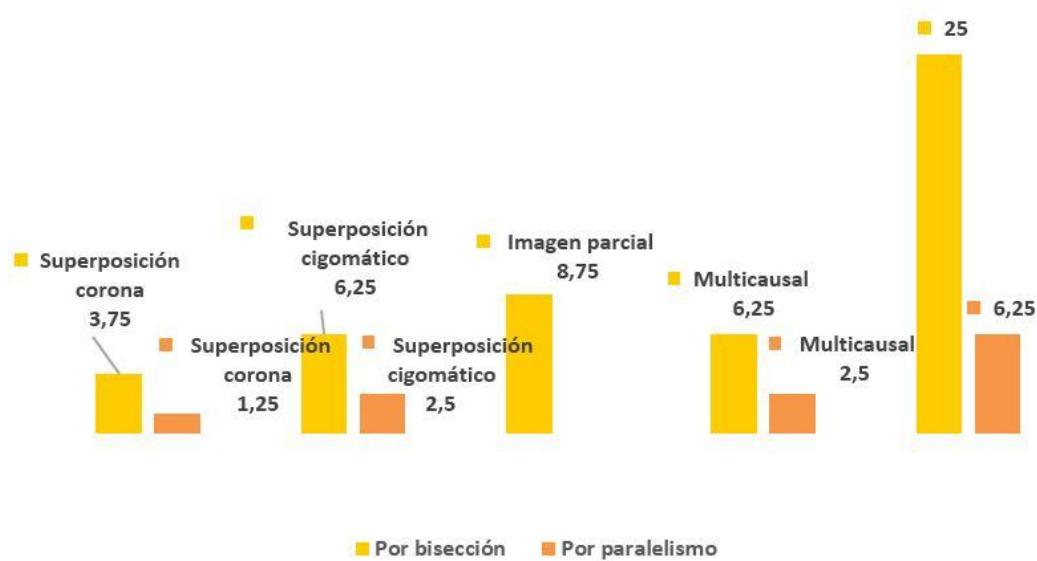
Con el empleo del método periapical por bisección, el 45 % de casos presentaron superposiciones del piso del seno maxilar a las raíces de bicúspides y/o molares superiores mientras que las superposiciones del proceso cigomático se presentaron en 26,2 % de los pacientes. Por otra parte, las distorsiones más frecuentes con el método por paralelismo fueron las superposiciones de piso de seno y del proceso-hueso cigomático a las raíces superiores con un 10 y 5 % respectivamente. (Tabla 2)

**Tabla 2.** Distorsión de las imágenes radiográficas en ambos métodos

Tipo de distorsión	Técnica empleada					
	Por bisección		Por paralelismo		Total	
	No.	%	No.	%	No.	%
Elongación	12	15	3	3,75	12	7,5
Escorzo	9	11,2	0	0	9	5,6
Superposición de coronas	16	20	2	2,5	7	4,4
Superposición de proceso cigomático y hueso cigomático a raíces de molares superiores	21	26,2	4	5	25	15,6
Superposición Piso de SM a Raíces de MS	36	45	8	10	44	27,5

Resultó necesario repetir radiografías por deficiente calidad durante la proyección, ya que ello interfirió con la interpretación y el correcto diagnóstico en casos particulares, es decir que no siempre incidieron en las repeticiones defectos evidentes de la toma radiográfica. (Gráf. 1)





**Gráf. 1** Necesidad de repetición de radiografías según procedimiento realizado

Las causas de repetición predominantes fueron: la imagen parcial 8,75 %, producida por enfoque parcial en 7,5 % y la superposición del cigomático 6,25 % de los casos de radiografías tomadas por bisección; mientras que en las tomadas por paralelismo predominó la superposición del cigomático, pero con un 2,5 % de las radiografías. Resultó necesario repetir el 25 % de las radiografías realizadas por bisección, mientras que en el método por paralelismo solo se repitieron radiografías en el 6,25 % de las realizadas.

## DISCUSIÓN

Las radiografías por paralelismo se realizaron con un adecuado enfoque, de manera que el área total de las películas resultó irradiada en todos los casos. Ello se debió al hecho de que, en este procedimiento, el sistema de enfoque, posicionamiento y sostén del paquete radiográfico (XCP), permitió de manera eficaz, al colocar el cono enfrente al aro del sistema posicionador, guiar el enfoque y permitir que el haz de radiaciones incidiera con la adecuada angulación vertical y horizontal en el centro del segmento anatómico que se radiografiaba, a la par que se cumplían las esencias de los llamados Principios Radiópticos.<sup>(6)</sup>

Se encontraron resultados concordantes con un estudio realizado a 150 pacientes en el cual las radiografías fueron realizadas también por estudiantes, con el empleo de dos sistemas de sostén de la película.<sup>(13)</sup>

Los problemas de enfoque, imágenes parciales, representaron una desventaja del método periapical por bisección, al aparecer en un 8,75 % de las radiografías tomadas, aunque no tan altos como los hallados en otro reporte sobre la temática.<sup>(14)</sup>

Ello se manifestó por áreas no irradiadas de la película y atentó contra la calidad de la interpretación si se considera que la mayoría de las lesiones centrales de los maxilares son crónicas, asintomáticas y se descubren de manera casual cuando se explora en busca de lesiones odontógenas asociadas a dientes específicos o en áreas vecinas a estos.

Las radiografías obtenidas con esta técnica no deben realizarse con fines comparativos, ya que siempre aparecerán evidentes o sutiles diferencias de enfoque dadas por variaciones en la colocación de la cabeza, paquete radiográfico e incidencia de los rayos, y todo ello resultará más cualitativo pues depende, en diferente medida, de la apreciación de quien lo realiza.

Esto se puede estimar al comparar dos radiografías periapicales por bisección tomadas una a continuación de la otra, en ellas siempre se apreciarán desde pequeñas hasta manifiestas diferencias.

Lo anterior, no resulta siempre un problema, lo es solo en casos de comparación de resultados de tratamientos y tamaño de lesiones a través del tiempo. En dos radiografías que coinciden casi en el tiempo, las pequeñas variaciones en la incidencia de los rayos, tienen también una connotación positiva pues nos permiten examinar el segmento anatómico desde distintas perspectivas y tener una visión más completa de la extensión de las alteraciones patológicas y sus secuelas.

También la radiografía periapical por bisección constituye la base de procedimientos muy útiles, como el de disociación de raíces y/o conductos y de desplazamiento de la imagen (Método de Clark), particularmente útiles en Endodoncia y cirugía de algunos dientes retenidos los cuales son imposibles de realizar a partir de la técnica periapical por paralelismo debido a que los ángulos horizontales y verticales no pueden variarse.<sup>(11,12)</sup>

Las ocasionales y sutiles deficiencias de enfoque con la técnica por paralelismo no fueron serias, y no dañaron considerablemente las imágenes como para que no resultaran útiles en la mayoría de los casos. En el reducido número de distorsiones, 6,25 % de las radiografías tomadas por este método, los cambios posicionales de las estructuras anatómicas o patológicas no fueron muy manifiestos. Por otra parte, se reporta que sí fueron sí fueron manifiestos estos errores, 36 % empleando idéntico sistema de soporte y enfoque.<sup>(7)</sup>

Los errores observados en el presente estudio parecen deberse a pequeñas variaciones en el paralelismo entre película y dientes e incidencia ligeramente oblicua de los rayos respecto a la dirección en que deben incidir con respecto al plano medio sagital (ángulos horizontales). Se observó la tendencia a la mínima necesidad de repetir radiografías por este método. Al revisar la literatura sobre esta temática, se encuentra también una muy elevada necesidad de repeticiones con el empleo de la dirección bisectal que duplica a la encontrada en la presente investigación.<sup>(14)</sup>

Además, en la técnica por bisección los cambios fueron manifiestos y si implicaron variaciones en las imágenes (imágenes parciales) que dejaron sin irradiar áreas imprescindibles para la interpretación, por ejemplo, periápices, que determinaron su desecho y la nueva realización de las mismas.

Los defectos proyectacionales, como la elongación y el escorzo, aparecidos con dirección bisectal se debieron al más difícil control de la posición de la película y dirección del rayo central y no fue necesario repetir las pues en estos casos no estaban indicadas para de determinar la longitud de trabajo.

La superposición del cigomático a los molares superiores se presentó en un 6,25 % de las radiografías por bisección fallidas, y sólo en 2,5 % de las realizadas por paralelismo, ello inutilizó las imágenes para una correcta interpretación, al cubrir los ápices de estos dientes con radiopacidades que borrarán completamente el registro del periápice, zona esencial para una interpretación radiográfica correcta.



Se concluyó que con el método periapical por paralelismo empleando sistemas XCP de soporte y enfoque todas las imágenes producidas presentaron un enfoque total, con escasas y leves distorsiones de las imágenes. Mientras que con él, la necesidad de repetir radiografías fue mínima, llegó a un cuarto de las necesarias al emplear el método por bisección.

Se pudo apreciar que el método resultó muy fácil de aprender y realizar por personal novel en la actividad, lo que puso de manifiesto la necesidad de generalizarlo en el medio para alcanzar imágenes más isomorfas y evitar repeticiones de radiografías en una proporción considerable de casos.

Por los resultados obtenidos el método por bisección debe ser reservado a casos muy particulares asociados a peculiaridades anatómicas, cuando sea necesario modificar la angulación horizontal para evitar superposiciones de raíces y conductos, localizar topográficamente dientes retenidos y cuerpos extraños, y para casos en que los accesorios de la radiografía por paralelismo no sean tolerados por algún paciente o se requiera determinar la longitud de trabajo mediante la radiografía.

### **Conflicto de interés**

Los autores declaran que no existe ningún conflicto de interés.

### **Contribución de los autores**

Los autores contribuyeron de igual medida en la confección del estudio.

### **REFERENCIAS BIBLIOGRÁFICAS**

1. Tsolakis A, Kalavritinos M, Bitsanis E, Sanoudos M, Benetou V, Alexiou K, et al. Zeliabilityof different radiographic methods for the localization of displaced maxillary canines. *Am J Orthod Dentofacial Orthop.* [Internet] 2018 Feb [citado: 12/06/2019]; 153(2): [aprox 12p.]. Available from: [https://www.ajodo.org/article/S0889-5406\(17\)30857-0/abstract](https://www.ajodo.org/article/S0889-5406(17)30857-0/abstract)
2. Nascimento EH, Gaêta H, Andrade MF, Freitas DQ. Prevalence of technical errors and periapical lesions in a sample of endodontically treated teeth: a CBCT analysis. *Clin Oral Investig.* [Internet] 2018 Sep [citado: 12/06/2019]; 22(7): [aprox 8p.]. Disponible en: <https://link.springer.com/article/10.1007%2Fs00784-018-2344-y>
3. Yilmaz E, Kayikcioglu T, Kayipmaz S. Computer-aided diagnosis of periapical cyst and keratocystic odontogenic tumor on cone beam computed tomography. *Comput Methods Programs Biomed.* [Internet] 2017 Jul [citado: 26/05/2018]; 146(s/n): [aprox 9p.]. Disponible en: <https://www.sciencedirect.com/science/article/pii/S0169260716304291>
4. Vidor M, Salatino G, Pante M, Diasda HL, Assein N, Lemos A, et al. Is cone beam computed tomography accurate for postoperative evaluation of implants? An in vitro study. *Oral and Maxillofacial Radiology.* [Internet] 2017 Jul [citado: 26/05/2018]; 124(5): [aprox 10p.]. Disponible en: <https://www.sciencedirect.com/science/article/pii/S2212440317310118>
5. Eskandarloo A, Saati S, Ardakani MP, Jamalpour M, Gholi Mezerji NM, Akheshteh V. Diagnostic Accuracy of Three Cone Beam Computed Tomography Systems and Periapical Radiography for Detection of Fenestration Around Dental Implants. *Contemp Clin Dent.* [Internet] 2018 Jul-Sep [citado: 12/06/2019]; 9(3): [aprox 5p.]. Disponible en: <https://www.ncbi.nlm.nih.gov/pmc/articles/PMC6104358/>
6. Felix RP, Shinkai RS, Rockenbach MI. The influence of dental implants in periapical and panoramic radiographs and cone beam computed tomography images: a clinical study. *Gen*



Dent. [Internet] 2018 Abr [citado: 12/06/2019]; 66(2): [aprox 5p.]. Disponible en: <https://europepmc.org/abstract/med/29513241>

7. Mauriello SM, Tang Q, Johnson KB, Hadgraft HH, Platin E. A Comparison of Technique Errors using Two Radiographic Intra-oral Receptor-holding Devices. J Dent Hyg. [Internet] 2015 Dic [citado: 12/06/2019]; 89(6): [aprox 10 p.]. Disponible en: <http://jdh.adha.org/content/89/6/384.short>

8. Gurel MA, Helvacioğlu Kivanc B, Ekici A. A comparative assessment of the accuracies of Raypex 5, Raypex 6, iPex and iPexII electronic apex locators: An in vitro study. JIstanbul Univ Fac Dent. [Internet] 2017 Ene [citado: 12/06/2019]; 51(1): [aprox 10 p.]. Disponible en: <https://www.ncbi.nlm.nih.gov/pmc/articles/PMC5573492/>

9. Piasecki L, Everdan DD, Silva UX, Portela V, Brandao CG, Gamabarini G, et al. The Use of Micro-Computed Tomography to Determine the Accuracy of 2 Electronic Apex Locators and Anatomic Variations Affecting Their Precision. Journal of Endod. [Internet] 2016 Ago [citado: 12/06/2019]; 42(8): [aprox 8p.]. Disponible en: <https://www.sciencedirect.com/science/article/pii/S0099239916302199>

10. Simancas Pallares M, Arévalo Tovar L, Díaz Caballero A. Concordancia interexaminador de hallazgos periodontales utilizando radiografía periapical convencional. RevUniInd Santander Salud. [Internet] 2016 [citado: 12/01/2019]; 48(1): [aprox. 5p.]. Disponible en: <https://revistas.uis.edu.co/index.php/revistasaluduis/article/view/5413>

11. Mattaldi Gómez RA. Radiología Odontológica. 2 ed. La Habana: Editorial Pueblo y Educación; 1977. P.75-95.

12. White S, Pharoah H. Oral Radiology. Principles and Interpretation. 4.ed. México: Mosby; 2005. p. 139 – 150.

13. Rao MS, Choksi SK. Comparison of two film holders for periapical radiography performed by dental students. MSDA J [Internet]. 1996. [citado: 12/06/2019]; 39(1): [aprox 12p.]. Available from: <https://www.ncbi.nlm.nih.gov/pubmed/9569872>

14. Kazzi D, Horner K, Qualtrough AC, Martinez Y, Rushton VE. A comparative study of three periapical radiographic techniques for endodontic working length estimation. Int Endod J. [Internet] 2007 Jul [citado: 12/06/2019]; 40(7): [aprox 10 p.]. Disponible en: <https://www.ncbi.nlm.nih.gov/pubmed/17459119>

