



PRESENTACIÓN DE CASO

Enfermedad de Kikuchi-Fujimoto

Kikuchi-Fujimoto disease

Yudelky Almeida Esquivel¹  , Karell Piñón García¹  Johenis Creagh García¹ 

¹Universidad de Ciencias Médicas de Camagüey. Hospital Universitario "Manuel Ascunce Domenech". Camagüey, Cuba.

Recibido: 19 de junio de 2020

Aceptado: 25 de noviembre de 2020

Publicado: 22 de enero de 2021

Citar como: Almeida Esquivel Y, Piñón García K, Creagh García J. Enfermedad de Kikuchi-Fujimoto. Rev Ciencias Médicas [Internet]. 2021 [citado: fecha de acceso]; 25(1): e4563. Disponible en: <http://revcmpinar.sld.cu/index.php/publicaciones/article/view/4563>

RESUMEN

Introducción: la enfermedad de Kikuchi-Fujimoto es una causa rara de linfadenopatía cervical. Se caracteriza por una proliferación focal de células reticulares acompañadas de numerosos histiocitos y restos nucleares extensos.

Objetivo: presentar un paciente con enfermedad de Kikuchi-Fujimoto diagnosticado por el departamento de Anatomía Patológica.

Presentación del caso: paciente masculino con VIH, color de la piel negra, 33 años de edad, acudió a consulta por presentar un síndrome febril prolongado y adenopatías en la región del cuello. Con la administración de anestesia local y sedación se realizó escisión de adenopatías y se diagnosticó una linfadenitis necrotizante histiocítica o enfermedad de Kikuchi-Fujimoto.

Conclusiones: la enfermedad de Kikuchi-Fujimoto es una entidad rara y de etiología incierta. El diagnóstico certero se obtiene del estudio histopatológico de una biopsia y el tratamiento incluye el uso de antipiréticos y antiinflamatorios no esteroideos.

Palabras clave: Linfadenitis; Linfadenitis Necrotizante Histiocítica; Linfadenopatía.

ABSTRACT

Introduction: Kikuchi-Fujimoto disease is a rare cause of cervical lymphadenopathy. It is characterized by a focal proliferation of reticular cells accompanied by numerous histiocytes and extensive nuclear remains.

Objective: to present a patient with Kikuchi-Fujimoto disease diagnosed by the Department of Pathology.

Case report: a 33-year-old, male, black race, HIV patient came to the clinic for presenting a prolonged febrile syndrome and lymphadenopathy in the neck region. With the administration of local anesthesia and sedation, adenopathies excision was performed and a histiocytic-necrotizing lymphadenitis or Kikuchi-Fujimoto disease was diagnosed.

Conclusions: Kikuchi-Fujimoto disease is a rare entity with an uncertain etiology. The accurate diagnosis is obtained from the pathologic-histological study of a biopsy and the treatment included the use of antipyretics and non-steroidal anti-inflammatory drugs.

Keywords: Lymphadenitis; Histiocytic Necrotizing Lymphadenitis; Lymphadenopathy.

INTRODUCCIÓN

La enfermedad de Kikuchi-Fujimoto (EKF), también conocida como linfadenitis necrosante histiocítica benigna, es una rara condición descrita independientemente por el Dr. Masahiro Kikuchi en 1972 y por su discípulo el Dr. Fujimoto ese mismo año.⁽¹⁾ Microscópicamente se caracteriza por áreas de necrosis focales, compuestas por histiocitos, linfocitos y células dendríticas plasmocitoides, con restos nucleares y celulares acidófilos.^(2,3)

Esta entidad afecta a ambos sexos, aunque existe predominio en mujeres jóvenes con una edad media de 20 a 30 años.^(4,5,6) La manifestación clínica más frecuente es la linfadenopatía cervical posterior, que en ocasiones concommita con afectación de ganglios linfáticos axilares y / o supraclaviculares. Por lo general, la mayoría de los pacientes se aquejan de otros síntomas como fiebre, pérdida de peso, náuseas y vómitos, debilidad, cefalea, artralgia, sudoración nocturna, síntomas de las vías respiratorias superiores y dolor de garganta.⁽⁷⁾

La causa de esta afección es desconocida, aunque en su génesis se postula que está relacionada con una respuesta inmunitaria exagerada a agentes infecciosos subyacentes o mediada por autoinmunidad.^(1,3)

Dadas las condiciones anteriores, se han propuesto diferentes opciones terapéuticas para los afectados, tales como la administración de antipiréticos y antiinflamatorios no esteroideos en pacientes con síntomas clásicos. Sin embargo, algunos expertos en el tema refieren que el tratamiento con corticosteroides, inmunoglobulina, hidroxiclороquina o terapia combinada, es de elección en aquellos donde los síntomas se tornan atípicos y refractarios a la terapia convencional.^(8,9)

Debido a que es una enfermedad de escasa sospecha clínica, que puede conducir al diagnóstico erróneo de otras afecciones más frecuentes, y por el escaso conocimiento que poseen sobre estos algunos médicos noveles, es objetivo de este trabajo brindar las bases teóricas esenciales relacionadas con el diagnóstico para proporcionar un tratamiento oportuno ante la enfermedad de Kikuchi-Fujimoto.

PRESENTACIÓN DEL CASO

Paciente adulto joven, color de la piel negra, de 33 años de edad, con VIH diagnosticado hace 17 años, que acude al servicio de medicina por presentar un síndrome febril prolongado, acompañado de linfadenopatía cervical derecha que se había notado durante tres meses, dolorosa; además de pérdida de peso y cansancio. El paciente refiere haber estado ingresado dos semanas atrás por una neumonía grave adquirida en la comunidad, para lo cual recibió tratamiento antimicrobiano. Al examen físico se detalla un ganglio linfático cervical derecho aumentado de tamaño, doloroso a la palpación, de consistencia firme, movable, superficie lisa, no adherido a planos profundos y en la región submandibular izquierda otro con características similares.

Se ingresa e indican exámenes complementarios cuyos resultados fueron: hematocrito: 0,38 %, leucograma con diferencial: $10,9 \times 10^9/l$ (polimorfonucleares: 0,76 y linfocitos: 0,24), glucemia: 5,5 mmol/l, creatinina: 77 $\mu\text{mol/l}$, Rx de tórax y electrocardiograma sin alteraciones. En la ecografía de cuello se observa paquete de adenopatías en la región lateral derecha del cuello, la mayor de $18 \times 11 \text{mm}$ muy vascularizada. (Fig. 1)

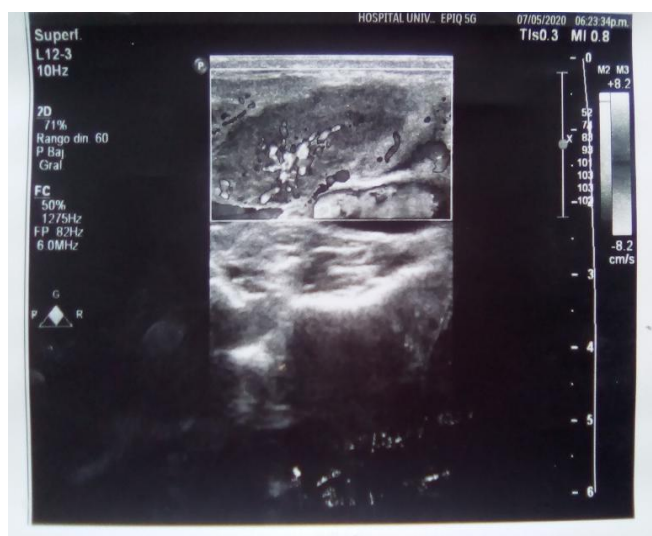


Fig. 1 Ultrasonografía que muestra aumento de volumen de ganglio linfático. Hospital Universitario "Manuel Ascunce Domenech". Camagüey.

En la región submandibular izquierda se observa otra adenopatía de similares características que sugiere posible proceso oncoproliferativo. Resto de estructuras sin alteraciones.

Con la administración de anestesia local y sedación se realizó escisión de ganglios linfáticos. La muestra se envió al departamento de Anatomía Patológica y el posoperatorio transcurrió sin complicaciones.

En el examen macroscópico del espécimen quirúrgico se observa: formación ovoide de tejido que mide 2,5x1,2x0,8cm, superficie lisa con áreas congestivas y de consistencia fibroelástica. (Fig. 2)

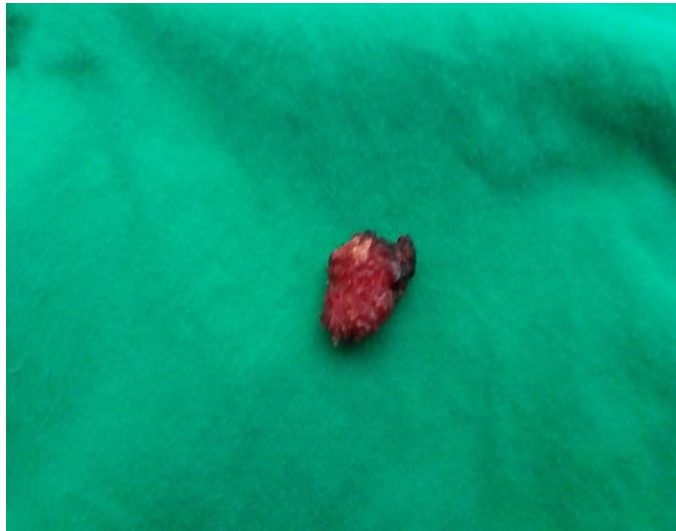

Fig. 2 Se ilustra ganglio linfático de región cervical derecha pos extirpación.

Al corte: superficie homogénea de color pardo-oscuro.

El diagnóstico anatomopatológico definitivo fue una linfadenitis necrotizante histiocítica. (Fig. 3)

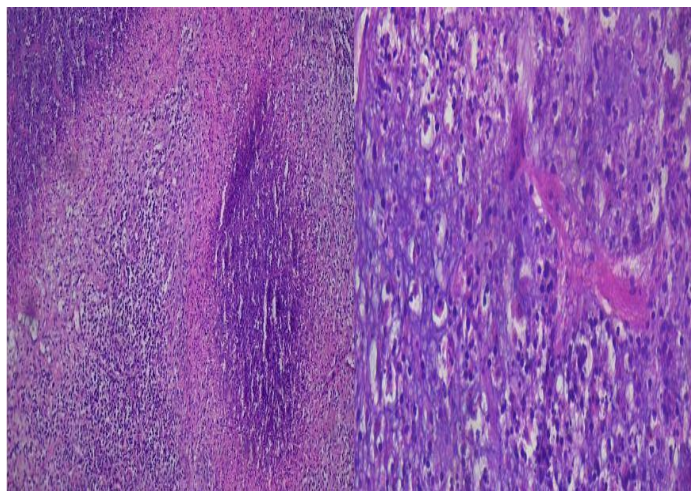


Fig. 3 Microscópicamente

Se observó un ganglio linfático que muestra una distorsión de la arquitectura, extensas áreas de necrosis con histiocitos hacia la periferia y la presencia de linfocitos, polimorfonucleares y macrófagos. Coloración con hematoxilina y eosina. Izquierda (aumento 10x) y derecha (aumento 20x).

DISCUSIÓN

Se presentó el caso de un paciente joven al cual se le realizó escisión de una masa en región del cuello y se diagnosticó una EKF. Esta entidad benigna y autolimitada se caracteriza por linfadenopatía cervical regional con una proliferación focal de células reticulares acompañadas de histiocitos y restos nucleares extensos.⁽¹⁰⁾

Aunque de modo más común afecta a mujeres jóvenes de procedencia asiática, el caso presentado muestra un paciente del continente americano, del sexo masculino con 33 años de edad, grupo etario con mayor vulnerabilidad a pesar que otros estudios revisados informan a la comunidad científica, la incidencia en niños.^(2,4,6)

La mayoría de los pacientes cursan no solo con adenopatías y fiebre, sino con otros síntomas poco comunes como son: sudores nocturnos, náuseas, vómitos, diarrea, rigidez en el cuello, manifestaciones cutáneas, pérdida de peso y afectación de ganglios linfáticos de otra localización.^(2,9)

En el actual caso el antecedente de VIH se atribuye como el factor desencadenante. A pesar que la etiología de la EKF es desconocida, se menciona que una infección viral o una enfermedad autoinmune pueden desencadenar la enfermedad.^(3,7) Todo esto favorece a que otros agentes infecciosos como la toxoplasmosis, Brucella, Bartonella henslae, Yersinia enterocolitica, virus del herpes humano, virus de la barra de Epstein, parainfluenza, paramixovirus, parvovirus B19 y citomegalovirus; estén relacionados a este trastorno.⁽¹¹⁾ Así como la asociación con el lupus eritematoso sistémico, enfermedad de Still, granulomatosis de Wegener, enfermedad de Graves y enfermedad de Sjogren.⁽⁸⁾

Cabe mencionar que en la actualidad el diagnóstico de esta enfermedad se realiza a través del análisis anatomopatológico, el cual describe patrones característicos tales como: áreas focales de necrosis en región paracortical, con abundante cariorrexis; numerosos histiocitos y células dendríticas plasmocitoides, y una minoría de linfocitos e inmunoblastos dentro o alrededor de las áreas de necrosis.^(3,11)

Con el estudio histológico se logra la confirmación de esta enfermedad y se excluyen otras posibles causas de linfadenopatías como las inducidas por linfomas, trastornos inflamatorios o infección por tuberculosis.^(11,12) En el caso que se presentó, la utilización de estudios de imagen (ultrasonografía) sugirió el diagnóstico de un proceso oncoproliferativo, el cual fue descartado con el estudio de la biopsia.

Córdova-Pluma VH y col., mencionan el escaso potencial diagnóstico de los exámenes analíticos y de los estudios de imagen, así como las complicaciones fatales secundarias a infiltración del miocardio, hemorragia cerebral y síndrome hemofagocítico, que alcanzan una incidencia de 0,5 a 2 % de los afectados.⁽¹²⁾

Independientemente de cuál sea la causa de este trastorno, el abordaje terapéutico es similar en todos los casos. Por su eficacia y por ser económicos, los antiinflamatorios no esteroideos son el tratamiento de elección.^(5,8) La administración de corticoesteroides e hidroxiclороquina se reservan para casos que cursen con EKF recurrente.⁽⁵⁾

En el paciente se comenzó tratamiento con antiinflamatorios no esteroideos, presentó evolución favorable, no se evidenciaron complicaciones y la curación se observó al cuarto mes de tratamiento. Estudios consultados plantean que la EKF tiene un pronóstico favorable y que la mayoría de los casos se resuelven en pocos meses,^(4,5) lo cual coincide con el actual reporte.

CONCLUSIONES

Al analizar los diferentes aspectos del caso, los investigadores concluyen que la EKF debe sospecharse en personas con aumento de volumen de ganglios linfáticos y síndrome febril. El diagnóstico de esta entidad es aún un desafío para la comunidad médica, y la realización de estudios histológicos son de gran importancia para descartar otras posibles causas de linfadenopatías.

Conflictos de intereses

Los autores declaran que no existen conflictos de intereses.

Declaración de autoría

YAE: concepción y diseño del trabajo. Recolección / obtención de resultados. Redacción del manuscrito. Aprobación de su versión final.

KPG: concepción y diseño del trabajo. Análisis e interpretación de datos. Revisión crítica del manuscrito. Aprobación de su versión final.

JCG: recolección / obtención de resultados. Redacción del manuscrito. Aprobación de su versión final.

REFERENCIAS BIBLIOGRÁFICAS

1. Bolaños-Aguilar MA, Celis-Vera KD, Barragán-Garfias JA, Orrantia-Vértiz M, Duarte-Mote J. Enfermedad de Kikuchi-Fujimoto, manifestación junto con siliconosis. Rev Med Int Méx [Internet]. 2018 [citado 11/04/2020]; 34(2): 335-41. Disponible en: http://www.scielo.org.mx/scielo.php?script=sci_abstract&pid=S0186-48662018000200016&lng=es&nrm=iso
2. Castro Corredor D, De Lara Simón IM, Bellido Pastrana D. Enfermedad de Kikuchi-Fujimoto: evolución en brotes con respuesta a antipalúdicos. Rev Esp Patol [Internet]. 2018 [citado 11/04/2020]; 51(1): 34-6. Disponible en: <https://www.elsevier.es/es-revista-revista-espanola-patologia-297-articulo-enfermedad-kikuchi-fujimoto-evolucion-brotes-con-S1699885516300587>
3. López-Villegas VJ, Medina-Morales DA, Alzate-Piedrahita JA, Moreno Aguirre A, Saldarriaga Rivera LM. Enfermedad de Kikuchi-Fujimoto en una paciente con lupus eritematoso sistémico y linfadenopatía generalizada. Reporte de caso. Rev colomb reumatol [Internet]. 2018 [citado 11/04/2020]; 25(3): 216-20. Disponible en: <https://www.elsevier.es/es-revista-revista-colombiana-reumatologia-374-articulo-enfermedad-kikuchi-fujimoto-una-paciente-con-S0121812317301032>

4. Salamat S, Chan J, Jolly K, Powell G, Harrison K, Ahanger S, et al. Kikuchi–Fujimoto Disease and Prognostic Implications. *Head Neck Pathol* [Internet]. 2020 [citado 11/04/2020]; 14(1): 272-5. Disponible en: <https://www.ncbi.nlm.nih.gov/pmc/articles/PMC7021859/>
5. Nizamuddin, Ubaid A, Waheed F. Arthritis as a Presenting Feature of Kikuchi-Fujimoto Disease: Time to Think Out of the Box in Patients with Arthritis. *Rev Hamdan Med J* [Internet]. 2020 [citado 11/04/2020]; 13: 55-6. Disponible en: <https://www.semanticscholar.org/paper/Arthritis-as-a-presenting-feature-of-disease%3A-Time-Nizamuddin-Ubaid/a9fe3c7e2bb9180c7cb747f43b88be5c5a6867ce>
6. Shabana M, Warnack W. An atypical neurologic complication of Kikuchi-Fujimoto disease. *Rev Neurology: Neuroimmunology & Neuroinflammation* [Internet]. 2020 [citado 11/04/2020]; 7(3): [aprox. 3 p.]. Disponible en: <https://nn.neurology.org/content/7/3/e707>
7. Perry AM, Choi SM. Kikuchi-Fujimoto Disease a review. *Rev Arch Pathol Lab Med* [Internet]. 2018 [citado 11/04/2020]; 142(11): 1341-46. Disponible en: <https://www.archivesofpathology.org/doi/full/10.5858/arpa.2018-0219-RA>
8. Sharma K, Otieno F, Shah R. Case Report of Kikuchi-Fujimoto Disease from Sub-Saharan Africa: An Important Mimic of Tuberculous Lymphadenitis. *Case Reports in Medicine* [Internet]. 2020 [citado 11/04/2020]; (2020). Disponible en: <https://www.hindawi.com/journals/crim/2020/4385286/>
9. Raposo André D, Vincente F, Chaves J, Caldeira M, Jacinto F, Chaves AJ, et al. Kikuchi-Fujimoto syndrome: a rare entity to consider. *European Journal of Case Reports in Internal Medicine* [Internet]. 2020 [citado 11/04/2020]; (7). Disponible en: <https://www.ejcrim.com/index.php/EJCRIM/article/view/1456/2077>
10. Kara PO, Koç ZP, Çitak EC, Karaman F, Yıldız M. Kikuchi fujimoto disease mimicking lymphoma detected on pet-ct imaging in a pediatric patient. *Rev Int J Radiol Radiat Ther* [Internet]. 2018 [citado 11/04/2020]; 5(4): 217-8. Disponible en: <https://medcraveonline.com/IJRRT/kikuchi-fujimoto-disease-mimicking-lymphoma-detected-on-pet-ct-imaging-in-a-pediatric-patient.html>
11. Sarfraz S, Rafique H, Ali H and Hassan SZ. Case Report: Kikuchi-Fujimoto Disease: A case of supraclavicular lymphadenopathy [version 1; peer review: 1 approved, 1 approved with reservations]. *Rev F1000Research* [Internet]. 2019 [citado 11/04/2020]; 8(1652): [aprox. 8 p.]. Disponible en: <https://f1000research.com/articles/8-1652>
12. Córdova-Pluma VH, Vega-López CA, Alarcón-Sotelo A, Riancho-Guzmán JA, Almeida-Navarro JS, Salinas-Lezama E. Enfermedad de Kikuchi-Fujimoto. *Rev Med Int Méx* [Internet]. 2017 [citado 11/04/2020]; 33(4): 540-7. Disponible en: <https://medicinainterna.org.mx/article/enfermedad-de-kikuchi-fujimoto-2/>