









ARTÍCULO ORIGINAL

Efectos clínicos del extracto fluido de pino macho y la terbinafina en las onicomiasis

Clinical effects of male-pine fluid extract and terbinafine in onychomycoses

Juan Miguel Santaya-Labrador¹ , Eduardo Enrique Cecilia-Paredes¹ , Ángel Echevarría-Cruz¹ , Elizabeth Cecilia-Paredes¹ , Ernesto Alejandro García-Peña¹ , Idicelis Corría-Martínez¹ 

¹Universidad de Ciencias Médicas de Pinar del Río. Facultad de Ciencias Médicas "Dr. Ernesto Guevara de la Serna". Pinar del Río. Cuba.

Recibido: 14 de febrero de 2022

Aceptado: 27 de febrero de 2022

Publicado: 10 de abril de 2022

Citar como: Santaya-Labrador LM, Cecilia-Paredes EE, Echevarría-Cruz A, Cecilia-Paredes E, García-Peña EA, Corría-Martínez I. Efectos clínicos del extracto fluido de pino macho y la terbinafina en onicomiasis. Rev Ciencias Médicas [Internet]. 2022 [citado: fecha de acceso]; 26(2): e5475. Disponible en: <http://revcmpinar.sld.cu/index.php/publicaciones/article/view/5475>

RESUMEN

Introducción: las onicomiasis son infecciones fúngicas de la lámina ungueal y tejidos adyacentes.

Objetivo: determinar los efectos clínicos del extracto fluido de pino macho y la terbinafina en las onicomiasis.

Método: se realizó una investigación observacional, analítica, longitudinal y prospectiva en la consulta externa de dermatología del Hospital Clínico Quirúrgico Docente "Dr. León Cuervo Rubio", en el año 2018. El universo coincidió con la muestra y estuvo constituido por 60 pacientes diagnosticados con onicomiasis. Los pacientes se dividieron en dos grupos: grupo A: se le aplicó terbinafina en crema, y el grupo B: se le aplicó extracto de pino macho en solución, a ambos se les aplicó dicho medicamento dos veces al día por seis meses.

Resultados: predominó el sexo masculino (70 %), el grupo etario más afectado fue el de 61-80 años (50,1 %), en el grupo A la urticaria y el prurito predominaron (18,3 %), abandonaron el tratamiento el 8,3 %; las reacciones adversas y la vía de administración fueron las principales causas de abandono, el 30 % de los pacientes de este grupo no presentaron mejoría.

Conclusiones: hubo un predominio del sexo masculino, entre las edades de 61 a 80 años, se comprobó que el tratamiento con extracto fluido de pino macho es más seguro y eficaz que el de la terbinafina.

Palabras clave: Medicina Tradicional; Onicomiasis; Terbinafina.

ABSTRACT

Introduction: onychomycoses are fungal infections of the nail plate and adjacent tissues.

Objective: to determine the clinical effects of male-pine fluid extract and terbinafine on onychomycosis.

Methods: an observational, analytical, longitudinal and prospective research was conducted in the dermatology outpatient clinic at Dr. Leon Cuervo Rubio Provincial Clinical Surgical Teaching Hospital in 2018. The target group matched up with the sample and comprised 60 patients diagnosed with onychomycosis, patients were divided into two groups: to group A terbinafine cream was applied, and to group B male-pine fluid extract, in both group were applied such medication twice a day for six months.

Results: male sex predominated (70 %), the most affected group 5475 was 61-80 years old (50,1 %), in group A urticaria and pruritus predominated (18,3 %), and 8,3 % left the treatment, being adverse reactions and the route of administration the main causes of this refusal and 30 % of the patients in this group did not show improvement.

Conclusions: there was a prevalence of male sex, ages between 61 and 80; it was proved that the treatment with male-pine fluid extract is safer and more effective than terbinafine cream.

Keywords: Medicine, Traditional; Onychomycosis; Terbinafine.

INTRODUCCIÓN

La Medicina Natural Tradicional (MNT) se define como el conjunto de todos los medicamentos y prácticas que sean susceptibles de explicación o no, utilizados para prevenir, diagnosticar y eliminar desequilibrios físicos, mentales y sociales, exclusivamente sobre las bases de las experiencias y las observaciones prácticas transmitidas sucesivamente de una generación a otra de manera verbal o por escrito.⁽¹⁾

El medicamento herbario es un producto medicinal acabado y etiquetado cuyas sustancias activas están formadas por partes aéreas o subterráneas de las plantas, o sus combinaciones, en estado bruto o en forma de preparaciones vegetales, que se utiliza con fines terapéuticos comprobados por estudios científicos. Por otro lado, la medicina herbolaria es menos agresiva, es más suave, natural y accesible a la mayoría de la población.⁽²⁾

En Cuba existen 40 productos en la red farmacológica, uno de ellos es el extracto fluido de pino macho, con aplicación tópica en las uñas de los pies para tratar la onicomicosis.⁽¹⁾

Se designa con el nombre de onicomicosis a las infecciones fúngicas de la lámina ungueal y tejidos adyacentes. Se trata en realidad de un grupo heterogéneo de micosis causadas por tres grupos de hongos diferentes: los dermatofitos, las levaduras y los hongos miceliales no dermatofitos.⁽³⁾

Estas infecciones ungueales son habitualmente asintomáticas o producen escasas molestias, pero son un serio problema estético, que afecta la vida de relación de las personas portadoras de estas afecciones y llega a alterar las condiciones de trabajo cuando afecta a las uñas de las manos, en personas que atienden al público o en todas las localizaciones en deportistas profesionales.^(4,5)

El desarrollo que ha alcanzado la Medicina Tradicional y Natural (MTN) en el sistema de Salud Pública y en las ciencias en general, así como la diversidad de información bibliográfica en relación al método clínico, obliga a profundizar en el estudio de esta materia para recoger, sintetizar y expresar de manera didáctica y en forma sencilla los aspectos fundamentales, lo que permite establecer el método clínico en MTN. Se realizó el presente artículo con el objetivo de evaluar el efecto clínico del extracto fluido de pino macho con respecto a la terbinafina.

MÉTODOS

Se realizó una investigación observacional, analítica, longitudinal y prospectiva en la consulta externa de Dermatología del Hospital Clínico Quirúrgico Docente "Dr. León Cuervo Rubio", en el año 2018. El universo coincidió con la muestra y estuvo constituido por 60 pacientes diagnosticados con onicomiosis.

Los pacientes atendidos en la consulta externa de dermatología de dicho hospital se dividieron en dos grupos:

Grupo A: se le aplicó terbinafina en crema, dos aplicaciones al día por seis meses.

Grupo B: se le aplicó extracto de pino macho en solución, dos veces al día por seis meses.

Los pacientes fueron seguidos en consulta externa y los datos extraídos de las historias clínicas de los pacientes

Las variables estudiadas fueron: edad, sexo, reacciones adversas, culminación de tratamiento y causas de abandono del tratamiento, además de efectos clínicos.

Se cumplió con los principios de la ética médica y los aspectos establecidos en la Declaración de Helsinki

RESULTADOS

Se encontró que en los pacientes que intervinieron en el estudio predominó el sexo masculino para un 70 %, mientras que las edades que con más frecuencia presentó esta patología fue la comprendida entre 61 a 80 años con el 50,1 %. (Tabla 1)

Tabla 1. Distribución de pacientes con onicomiosis según edades y sexo en la consulta externa de Dermatología del Hospital Clínico Docente "León Cuervo Rubio", 2018

| Grupo de edades | Sexo | | | | Total | |
|-----------------|------------|------|-----------|------|-------|------|
| | Masculinos | | Femeninas | | No. | % |
| | No. | % | No. | % | | |
| 21- 40 | 3 | 5 | 1 | 1,6 | 4 | 6,6 |
| 41-60 | 16 | 26,7 | 8 | 13,4 | 24 | 40,1 |
| 61-80 | 22 | 36,7 | 8 | 13,4 | 30 | 50,1 |
| 80 y más | 1 | 1,6 | 1 | 1,6 | 2 | 3,2 |
| Total | 42 | 70 | 18 | 30 | 60 | 100 |

Fuente: Historias clínicas.

Predominó la urticaria y el prurito en los pacientes que se sometieron a tratamiento con terbinafina con un 18,3 %, mientras que en los pacientes que tuvieron tratamiento con extracto fluido de pino macho predominó el cambio de coloración de las uñas de carácter transitorio (50 %). (Tabla 2)

Tabla 2. Comparación según efectos adversos e indeseables con el uso de la terapéutica usada para la onicomicosis

| Efectos adversos | Grupo A | | Grupo B | | Total | |
|---|---------|-----|---------|-----|-------|------|
| | No. | % | No. | % | No. | % |
| Lesiones en piel (urticaria y enrojecimiento) | 5 | 8,3 | 2 | 3,3 | 7 | 11,6 |
| Cambio de coloración de la uña. | 0 | 0 | 30 | 50 | 30 | 50 |
| Prurito | 6 | 10 | 0 | 0 | 6 | 10 |

Fuente: Historias clínicas.

Se observó que solo siete pacientes abandonaron el tratamiento sin culminar, con mayor frecuencia en los pacientes con tratamiento con terbinafina para un 8,3 %, mientras que los pacientes con extracto fluido de pino macho terminaron el tratamiento en un 46,6 %. (Tabla 3)

Tabla 3. Comparación según la culminación del tratamiento con el uso de la terapéutica usada para la onicomicosis.

| Culminación del tratamiento | Grupo A | | Grupo B | | Total | |
|-----------------------------|---------|------|---------|------|-------|------|
| | No. | % | No. | % | No. | % |
| No | 5 | 8,3 | 2 | 3,3 | 7 | 11,6 |
| Si | 25 | 41,6 | 28 | 46,6 | 53 | 88,3 |

Fuente: Historias clínicas.

Predominaron dentro de las causas de abandono del tratamiento con terbinafina, las reacciones adversas (8,3 %) y la duración del tratamiento (8,3 %); mientras que con el extracto fluido de pino macho fue por la vía de administración (3,3 %) y duración del tratamiento (15 %). (Tabla 4)

Tabla 4. Comparación según las causas de abandono de tratamiento con el uso de la terapéutica usada para la onicomicosis.

| Causas de abandono del tratamiento | Grupo A | | Grupo B | | Total | |
|------------------------------------|---------|-----|---------|-----|-------|-----|
| | No. | % | No. | % | No. | % |
| Vía de administración. | 0 | 0 | 2 | 3,3 | 2 | 3,3 |
| Reacciones adversas. | 5 | 8,3 | 0 | 0 | 5 | 8,3 |
| Duración del tratamiento. | 5 | 8,3 | 4 | 6,6 | 9 | 15 |

Fuente: Historias clínicas.

El tratamiento con extracto fluido de pino macho tuvo mejores resultados clínico que el tratamiento con terbinafina. El 93,3 % de los pacientes tuvieron una mejoría total o parcial con el fármaco por vía tópico, mientras que con la terbinafina no obtuvieron mejoría el 30 % de los pacientes. (Fig. 1)

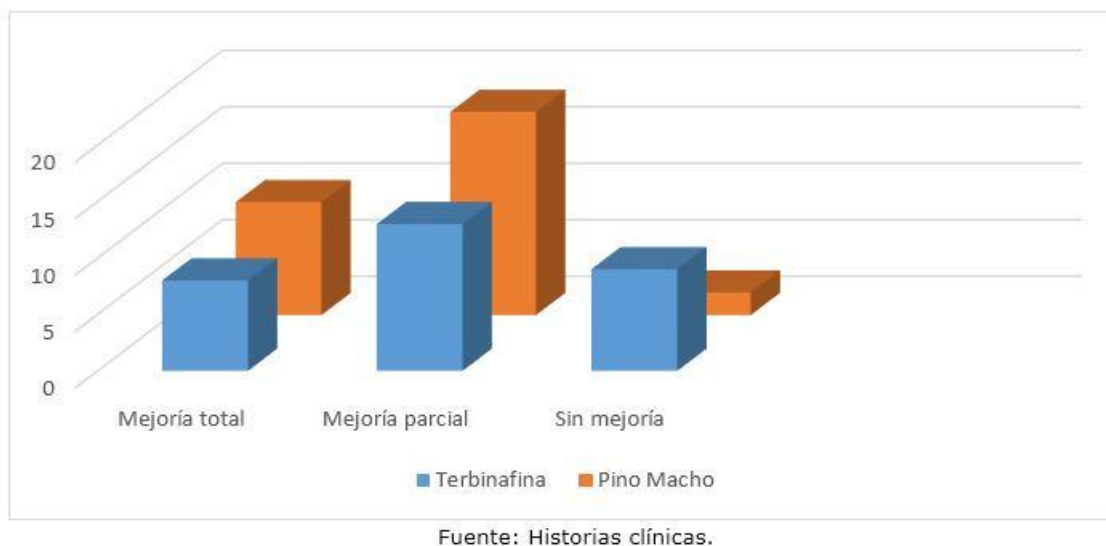


Fig. 1. Comparación según efecto clínico del tratamiento con el uso de la terapéutica usada para la onicomiosis.

DISCUSIÓN

Desde hace varios años en Cuba se retomó la Medicina Natural y Tradicional, la que se aplica a gran número de enfermedades con excelentes resultados.⁽⁶⁾ Estos productos de uso popular han demostrado gran utilidad y eficacia, así como su bajo costo, fácil acceso y sencilla aplicación; parámetros importantes en estos últimos años de período especial en nuestro país.

A pesar de que el grupo etario más afectado en el presente estudio fue el comprendido entre los 61 y 80 años, autores como Meza Aquino MY y cols.,⁽⁷⁾ afirman que la edad tampoco fue una variable determinante en la ocurrencia de micosis superficiales, aunque esta enfermedad aqueja principalmente a la población adulta. Se han reportado resultados similares, con variaciones geográficas y poblacionales. Eisman S y cols.,⁽⁸⁾ en México, refieren que el 48 % afecta al grupo de edades mayores de 65 años con predominio en el sexo masculino.

Los datos evidenciados coinciden con las reacciones adversas que plantea el formulario médico,⁽¹⁾ mientras que en los pacientes que tuvieron tratamiento con extracto fluido de pino macho no se reportó este tipo de reacción, sino que el 100 % tuvo como efecto indeseable el cambio de coloración de las uñas de carácter transitorio, solo dos pacientes presentaron lesiones leves irritativas de la piel, lo que demuestra que el extracto fluido de pino macho por su aplicación tópica tiene menos reacciones adversas que la terbinafina.

La literatura revisada arrojó discrepancias en cuanto al sexo predominante, con más frecuencia en hombres, lo cual podría tener relación con la actividad física y las prácticas deportivas preferidas por ellos. No obstante, actualmente las mujeres han mostrado un alza, lo cual podría sugerir que las prácticas que antes se consideraban exclusivas de los hombres (como los deportes de contacto o la asistencia a gimnasios) en la actualidad también son realizadas por las mujeres.^(9,10)

En cuanto a la ocupación, existe una mayoría de personas que se dedican a los quehaceres domésticos.⁽¹¹⁾ Este dato destaca la importancia del factor externo como la humedad y el contacto prolongado con el agua; factores que favorecen la incidencia de la onicomicosis. Otros estudios que describen esta variable refieren a las tareas de la casa como actividad principal de los pacientes.⁽¹²⁾

El estudio realizado por Negroni R y cols.,⁽¹⁰⁾ plantea que por los efectos adversos que tiene la terbinafina para esta patología es frecuente su abandono. Se constata que las causas más frecuentes de fracasos del tratamiento son las siguientes: ancianidad (por la existencia de insuficiencias vascular periférica, lento crecimiento de las uñas, problemas ortopédicos e interacciones con otros tratamientos, que generan reacciones adversas); la diabetes, SIDA y otras causas de inmunodeficiencia, número de uñas afectadas y extensión del ataque (cuanto mayor sea el número y más intenso el ataque, serán mayores las posibilidades de que una de las uñas no responda al tratamiento).

La identificación del agente que causa la onicomicosis es importante ya que para los dermatofitos el ketoconazol y fluconazol son efectivos, sin embargo, no tienen efecto contra los hongos no dermatofitos. Se ha observado que el itraconazol y la terbinafina tienen algún efecto sobre *S. brevicaulis*, *Aspergillus* y *Fusarium*. También se ha probado con buenos resultados la combinación de estos antimicóticos sistémicos con la eliminación parcial o total de la uña, seguido del uso tópico de ciclopirox en crema o en laca y de bifonazol.⁽⁴⁾

Se pudo comprobar que el tratamiento con extracto fluido de pino macho es más seguro y eficaz que el de la terbinafina, ya que solo se aprecia como efectos indeseables la coloración amarilla de las uñas de carácter transitorio por la vía de administración, que a su vez fue la causa que más reportó su abandono. Mientras que la terbinafina fue abandonado por reacciones adversas como prurito y urticaria de la piel, además de tener peores resultados farmacológicos al culminar el tratamiento, comparado con el fármaco de medicina natural y tradicional.

De manera general predominaron los pacientes que presentan mejoría parcial de los pacientes, lo que demuestra lo difícil de tratar esta patología dermatológica. Esto coincide con lo planteado por varios estudios que han evaluado su eficacia en onicomicosis, y basado en revisiones sistemáticas se reportan porcentajes de cura micológica entre 36 % y 100 % con la terbinafina.^(8,10) Mientras que con el fitofármaco se reporta entre un 50 a 80 %.^(2, 3)

En toda enfermedad se puede plantear que existen medidas profilácticas dentro de las cuales están la esterilización de los fómites repetidamente: tijeras, cortaúñas y otros, las medias se deben hervir o planchar a temperatura lo más caliente que resista el material, polvorear los zapatos en su interior con talco micocilén, secantes y productos naturales como la guayaba, entre otras.⁽¹³⁾

Es importante conocer que los efectos de las plantas no solo dependen de la fisiología del enfermo, sino también de las notables diferencias en la eficacia de plantas de la misma especie, según el hábitat natural, la exposición al sol, el microclima, la estación del año en que se recolectan y la forma en que han sido tratadas.⁽¹⁴⁾

Durante años, los médicos, farmacéuticos, botánicos y químicos, han estudiado los métodos para preparar las plantas medicinales de manera que conserven sus propiedades, sean asimilables por el organismo, y se conserven por un cierto periodo de tiempo; de ahí que se deriven diferentes formas de preparación como por ejemplo los extractos fluidos.⁽¹⁵⁾

Del mismo modo, dado que las micosis superficiales constituyen un problema de salud pública importante, debido a su elevada morbilidad y prevalencia en grupos de riesgo, es importante realizar un diagnóstico micológico adecuado mediante la identificación de género y especie de los dermatofitos, levaduras y hongos anemófilos involucrados en una micosis superficial, tanto para orientar la conducta terapéutica como para prevenir reinfecciones.

Se concluye que predominó el sexo masculino y las edades de 61 a 80 años. Se pudo comprobar que el tratamiento con extracto fluido de pino macho es más seguro y eficaz que el de la terbinafina.

Conflicto de intereses

Los autores no declaran ningún conflicto de intereses.

Contribución de los autores

JMSL y EECP: participó en la conceptualización, curación de los datos, validación y análisis formal y supervisión.

AEC: participó en la investigación, metodología, administración del proyecto y software.

ECP y EAGP: participó en la visualización, redacción-borrador original, redacción-revisión y edición. Todos los autores aprobaron el manuscrito final.

Financiación

Los autores no recibieron financiación para el desarrollo del presente artículo original.

Material adicional

Se puede consultar material adicional a este artículo en su versión electrónica disponible en: www.revcompinar.sld.cu/index.php/publicaciones/rt/suppFiles/5475

REFERENCIAS BIBLIOGRÁFICAS

1. Colectivo de autores. Cuaderno Básico de medicamentos. La Habana: Editorial Ciencias médicas; 2014.Pp:9-10.
2. Insfrán Duarte LS, Meza Mariana Y, Monserrat Aldama MT, Aldama Olga M, Pereira Brunelli JG, Aldama Caballero BF, et al. Características epidemiológicas de las onicomosis en la consulta dermatológica. Rev. Nac. (Itauguá) [Internet]. 2019 Dec [citado 12/2/2022]; 11(2): 5-18. Disponible en: http://scielo.iics.una.py/scielo.php?script=sci_arttext&pid=S2072-81742019000200005&lng=en

3. Pérez Pico AM, Mingorance Álvarez E, Pérez Luque C, Mayordomo Acevedo R. Adquisición de competencias para el diagnóstico de onicomicosis mediante entrenamiento práctico podológico preclínico y clínico. *Educ Med Super* [Internet]. 2019 Dic [citado 2022 Feb 12]; 33(4): e1962. Disponible en: http://scielo.sld.cu/scielo.php?script=sci_arttext&pid=S0864-21412019000400007&lng=es
4. Giniebra Marín GM, Rivera Rivadulla R, Gorrín Díaz Y, Linares Cánovas LP, Ordóñez Álvarez LY. Onicomicosis, factores predisponentes, características y dermatosis asociadas. *Rev Ciencias Médicas* [Internet]. 2019 Jun [citado 2022 Feb 12]; 23(3): 380-386. Disponible en: http://scielo.sld.cu/scielo.php?script=sci_arttext&pid=S1561-31942019000300380&lng=es.
5. Moreno Coutiño G. Onicomicosis en pacientes que viven con VIH/sida. *Salud(i)Ciencia* [Internet]. 2019 Abr [citado 2022 Feb 12]; 23(4): 1-2. Disponible en: http://www.scielo.org.ar/scielo.php?script=sci_arttext&pid=S1667-89902019000100016&lng=es.
6. Vega-Sánchez DC, Reyes-Pablo AE, Calderón-Pérez J, García-Valdez L, Fernández-Martínez RF, Arenas-Guzmán R. Micosis superficiales en pacientes embarazadas en un hospital general de segundo nivel de atención. *Med. interna Méx.* [Internet]. 2019 Feb [citado 2022 Feb 12]; 35(1): 16-19. Disponible en: http://www.scielo.org.mx/scielo.php?script=sci_arttext&pid=S0186-48662019000100016&lng=es
7. Meza Aquino MY, Insfran Duarte LS, Aldama Negrete MM, Aldama Olmedo OM, Pereira Brunelli JG. Dermatofitos y hongos levaduriformes causantes de micosis superficiales de piel lampiña en un centro dermatológico, San Lorenzo-Paraguay. *Rev. Nac. (Itauguá)* [Internet]. 2019 Dec [citado 12/2/2022]; 11(2): 30-40. Disponible en: http://scielo.iics.una.py/scielo.php?script=sci_arttext&pid=S2072-81742019000200030&lng=en
8. Eisman S, Sinclavir R. Diagnóstico y tratamiento de infecciones fúngicas ungueales. *IntraMed*. [Internet]. May 2018 [citado 18 Junio 2020: [aprox. 12p.]. Disponible en: <https://www.intramed.net/contenidover.asp?contenido=83632#:~:text=Se%20recomienda%20el%20uso%20de,luego%20la%20u%C3%B1a%20puede%20removerse>.
9. Vega-Sánchez DC, Reyes-Pablo AE, Calderón-Pérez J, García-Valdez L, Fernández-Martínez RF, Arenas-Guzmán R. Micosis superficiales en pacientes embarazadas en un hospital general de segundo nivel de atención. *Med. interna Méx* [Internet]. 2019 Feb [citado 2022 Feb 12]; 35(1): 16-19. Disponible en: http://www.scielo.org.mx/scielo.php?script=sci_arttext&pid=S0186-48662019000100016&lng=es
10. Negrón R. Tratamiento de la onicomicosis. *Research Gate* [Internet]. Agosto 2008 [citado 18 Junio 2020]; 3(54): [aprox. 75p.]. Disponible en: https://www.researchgate.net/publication/269865724_Tratamiento_de_las_Onicomicosis
11. Conejo Fernández A, Martínez Roig A, Ramírez Balza O, Álvarez González F, Hernández Hernández A, Baquero Artigao F, et al. Documento de consenso SEIP-AEPap-SEPEAP sobre la etiología, el diagnóstico y el tratamiento de las infecciones cutáneas micóticas de manejo ambulatorio. *Rev Pediatr Aten Primaria* [Internet]. 2016 Dic [citado 2022 Feb 12]; 18(72): e149-e172. Disponible en: http://scielo.isciii.es/scielo.php?script=sci_arttext&pid=S1139-76322016000400002&lng=es.

12. Capote AM, Ferrara G, Panizo MM, García Nataly AV, Reviakina V. Micosis superficiales: casuística del Departamento de Micología del Instituto Nacional de Higiene Rafael Rangel, Caracas, Venezuela (2001-2014). Invest. clín [Internet]. 2016 Mar [citado 2022 Feb 12]; 57(1): 47-58. Disponible en: http://ve.scielo.org/scielo.php?script=sci_arttext&pid=S0535-51332016000100006&lng=es.
13. Álvarez Sintés R, Hernández Cabrera G, Báster Moro JC, García Núñez RD. Medicina General Integral. Vol 5; 2da ed. La Habana: Editorial de las Ciencias Médicas; 2015.
14. Manzur Katrib J, Díaz Almedia JG, Cortés Hernández M. Dermatología. 1ra ed. La Habana: Editorial de las Ciencias Médicas; 2014.
15. Pargas Torres F. Enfermería en la Medicina Tradicional y Natural. 1ra ed: La Habana: Editorial de las Ciencias Médicas; 2005.