



PRESENTACIÓN DE CASO

Tratamiento de la comunicación bucosinusal en paciente con cirugía recidiva de la fisura labial y paladar hendido

Treatment of oro-sinusal communication in a patient with recurrent cleft lip and palate surgery

Tratamento da comunicação oroantral em paciente com cirurgia recorrente de lábio leporino e fenda palatina

Christian David Zapata-Hidalgo¹ , **Jennifer Ivonne Chandi-Flores**¹, **Karen Mishell Herrera-Arciniega**¹, **Danna Carolina Oliveros-Acosta**¹, **Greis Estefanía Rosero-Reyes**¹

¹Universidad Regional Autónoma de los Andes, Ibarra. Ecuador.

Recibido: 26 de mayo de 2025

Aceptado: 29 de mayo de 2025

Publicado: 03 de junio de 2025

Citar como: Zapata-Hidalgo CD, Chandi-Flores JI, Herrera-Arciniega KM, Oliveros-Acosta DC, Rosero-Reyes GE. Tratamiento de la comunicación bucosinusal en paciente con cirugía recidiva de la fisura labial y paladar hendido. Rev Ciencias Médicas [Internet]. 2025 [citado: fecha de acceso]; 29(S1): e6795. Disponible en: <http://revcmpinar.sld.cu/index.php/publicaciones/article/view/6795>

RESUMEN

Introducción: la fisura labial y paladar hendido son mal formaciones craneofaciales congénitas frecuentes, que llegan a ser un trastorno del desarrollo muy llamativas, debido a las alteraciones que originan en la estética facial, además de provocar problemas en el habla y la alimentación.

Objetivo: presentar el caso de un paciente pediátrico con fisura labio alveolo palatina, el cual presentó una comunicación bucosinusal como resultado de una cirugía recidiva, y su resolución mediante placa obturadora con tornillo de expansión.

Presentación de caso: paciente masculino de 9 años, acude a consulta en compañía de su madre. Al interrogatorio refiere que presenta una comunicación naso bucal en su paladar lo que provoca molestias al alimentarse por lo que asistió al Centro de especialidades odontológicas de Ibarra en el mes de septiembre del 2024. En antecedentes personales patológicos, el paciente presentó fisura labio alveolo palatina desde el momento de su nacimiento, por lo que fue sometido a cirugía de reconstrucción, la cual muestra recidiva. Al examen intraoral se evidencia la comunicación con su cavidad nasal a nivel de la línea de Postdam.

Conclusión: se procedió a confeccionar una placa obturadora con tornillo de expansión con el propósito de estimular el crecimiento del hueso maxilar y para una mejor función, fonación, estética y deglución. A través de este procedimiento se pudo visualizar una mejoría en las actividades del paciente, sobre todo en cuanto a la nutrición y alimentación, mejorando así su estilo de vida y su desenvolvimiento.

Palabras claves: Odontología; Fisura del Paladar; Cirugía; Obturadores Palatinos.

ABSTRACT

Introduction: the labial fissure and cleft palate are bad frequent congenital craniofacial formations that end up being a dysfunction of the very attractive development, due to the alterations that originate in the facial aesthetics, also causing problems in the speech and the feeding.

Objective: to present the case of a pediatric patient with palatine lips fissure, which presented a nasal buccal communication as a result of a surgery relapse, and their resolution by means of badge to plug with expansion screw.

Case presentation: male patient of 9 years, he goes to consultation in their mother's company. To the interrogation, he refers that it presents a buccal nasal communication in their palate which causes nuisances when feeding for what attended the Center of specialties odontology of Ibarra in the month of September of the 2024. In pathological personal records, the patient presented palatine lip alveolus fissure from the moment of her birth, for what underwent reconstruction surgery, which shows relapse. To the intraoral examination, the communication evidenced with its nasal cavity at the level of the line of Potsdam.

Conclusion: it was proceeded to make a badge to plug with expansion screw with the purpose of stimulating the growth of the maxillary bone and for a better function, phonation, aesthetics and swallow. Through this procedure you could visualize an improvement in the patient's activities, mainly as for the nutrition and feeding, improving this way their lifestyle and their development.

Keywords: Dentistry; Cleft Palate; Surgery; Palatal Obturators.

RESUMO

Introdução: a fissura labiopalatina é uma malformação craniofacial congênita comum que pode representar um distúrbio do desenvolvimento bastante perceptível devido às alterações que causa na estética facial, bem como dificuldades na fala e na alimentação.

Objetivo: apresentar o caso de um paciente pediátrico com fissura labiopalatina que desenvolveu uma comunicação oroantral como resultado de uma cirurgia prévia, que recidivou, e sua resolução com placa obturadora e parafuso expansor.

Apresentação do caso: paciente do sexo masculino, 9 anos de idade, compareceu à clínica acompanhado de sua mãe. Durante a anamnese, relatou apresentar comunicação nasooral no palato, que lhe causava desconforto ao se alimentar. Ele havia consultado o Centro de Especialidades Odontológicas Ibarra em setembro de 2024. Seu histórico médico revelou que o paciente apresentava fissura labiopalatina desde o nascimento, para a qual foi submetido a cirurgia reconstrutiva, que posteriormente recidivou. O exame intraoral revelou comunicação com a cavidade nasal ao nível da linha de Potsdam.

Conclusão: uma placa obturadora com parafuso expansor foi confeccionada para estimular o crescimento ósseo maxilar e melhorar a função, a fala, a estética e a deglutição. Este procedimento resultou em melhora nas atividades diárias do paciente, principalmente em relação à nutrição e à alimentação, melhorando assim seu estilo de vida e bem-estar geral.

Palavras-chave: Odontologia; Fissura Palatina; Cirurgia; Obturadores Palatinos.

INTRODUCCIÓN

La fisura labio palatina es la malformación craneofacial congénita más común. Esta condición tiene implicaciones importantes para la salud general del paciente, ya que las consecuencias estéticas impactan tanto en la unidad familiar como en el entorno social. El tratamiento generalmente implica múltiples cirugías reconstructivas, visitas regulares al odontólogo, tratamientos auditivos, terapias de crecimiento facial y del lenguaje, así como intervenciones psicológicas, lo cual requiere de un enfoque multidisciplinario.^(1,2)

Las consecuencias de esta malformación incluyen dificultades para comer, respiración nasal, alteraciones del crecimiento facial, problemas del habla, problemas de audición y anomalías en el desarrollo dental. Por lo tanto, es crucial que tanto los padres como el personal de salud compartan la responsabilidad de iniciar el tratamiento quirúrgico oportuno para iniciar intervenciones.⁽³⁾

La fisura labio palatina llega a ser un trastorno del desarrollo muy llamativa, ya que van a originar alteraciones en el aspecto de la cara, además que va a provocar problemas en el habla, lo que afecta de manera significativa la vida cotidiana de los niños que la padecen, dañando su desarrollo psicológico y su relación con el entorno al sentirse socialmente rechazados por su aspecto físico.⁽⁴⁾

El paladar hendido ocurre entre las semanas seis y 12, mientras que la fisura labial ocurre entre cuatro y seis semanas de embarazo.^(5,6) La prevalencia de fisura labial y paladar hendido es alrededor de 1 de cada 600 a 800 nacidos vivos, se distribuye de la siguiente manera: fisura labial y paladar hendido corresponde a un 45 %, ya que, solo fisura labial corresponde a un 15 % y solamente paladar hendido presenta un 40 %.⁽⁷⁾

Si bien se cree que una combinación de factores genéticos y ambientales contribuye a la mayoría de los casos, la causa exacta sigue sin identificarse. El factor etiológico principal de estas malformaciones es de carácter genético. Se menciona que la incidencia va a variar según su origen étnico, geográfico, factores ambientales, biológicos, económicos, entre otros, razón por la cual se afirma que la fisura labio palatina es un proceso de origen multifactorial. En Ecuador es una de las malformaciones congénitas más frecuentes en los niños menores a un año, colocando al país en el segundo lugar en Latinoamérica con esta afección.⁽⁸⁾

Con respecto a la prevención de FLMP, se ha postulado que la suplementación con folato en dosis altas previo y durante los primeros meses de embarazo podría reducir el riesgo de desarrollo de FLMP. La resolución quirúrgica se encuentra indicada en los pacientes con fines de restituir una correcta función al sistema estomatognático mediante la reposición de los tejidos involucrados en la fisura; principalmente la musculatura perioral y el esfínter faríngeo situado en el paladar

blando.⁽⁹⁾ Teniendo en cuenta lo referido se desarrolla la presente investigación, la cual tuvo por objetivo presentar el caso de un paciente pediátrico con fisura labio alveolo palatina (FLAP) el cual presentó una comunicación bucosinusal como resultado de una cirugía recidiva, y su resolución mediante placa obturadora con tornillo de expansión.

REPORTE DEL CASO CLÍNICO

Paciente masculino de nueve años, acude a consulta del Centro de especialidades odontológicas de Ibarra en el mes de septiembre del 2024, con su representante legal (mamá) y refiere que presenta una comunicación bucosinusal en su paladar lo que provoca molestias al alimentarse. En antecedentes personales patológicos, el paciente presentaba fisura labio alveolo palatina (FLAP) desde el momento de su nacimiento, por lo que fue sometido a cirugía de reconstrucción, la cual muestra recidiva. En antecedentes familiares: su hermana presenta fisura labial y paladar hendido. Al análisis clínico se evidencia la comunicación con su cavidad nasal a nivel de la línea de Postdam, atresia maxilar tanto transversal como anteroposterior. Por lo que para su análisis se indican estudios radiográficos.

En radiografía panorámica realizada (Figura 1), se observa dentición mixta, desviación de tabique con obstrucción de fosa nasal, asimetría de cornetes nasales, fisura recidivante en zona del paladar duro y folículos dentarios de bicúspides, caninos y segundos molares. Además, pieza 1.2 retenida, transmigración (diente que cruza más allá de la línea media) de la pieza dental 2.2, maloclusión de las piezas 3.2, 7.3, 4.2 y 8.3.

Al análisis de la TAC cráneo facial (Ver figura 2) se observa: pérdida de continuidad del piso de fosas nasales con paladar fisurado.

Se realizó como parte del tratamiento para la comunicación bucosinusal una placa obturadora con tornillo de expansión con el propósito de estimular el crecimiento del hueso maxilar y para una mejor función, fonación, estética y deglución. Se realiza interconsulta con cirugía maxilofacial para posterior cirugía de aproximación de tejidos blandos. Se estableció comunicación con los padres del paciente para brindar educación sobre la temática, así como se le dieron instrucciones de higiene dental para el niño, siendo necesario además terapia de lenguaje y cirugías para correcciones de nariz y labio. El paciente de acuerdo con su edad tiene que continuar con su tratamiento multidisciplinario.

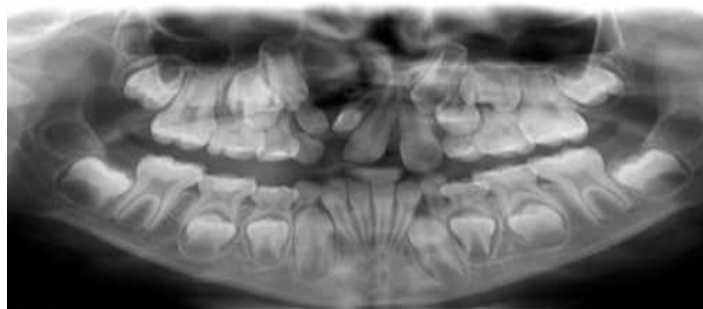

Fig. 1 Radiografía panorámica del paciente.

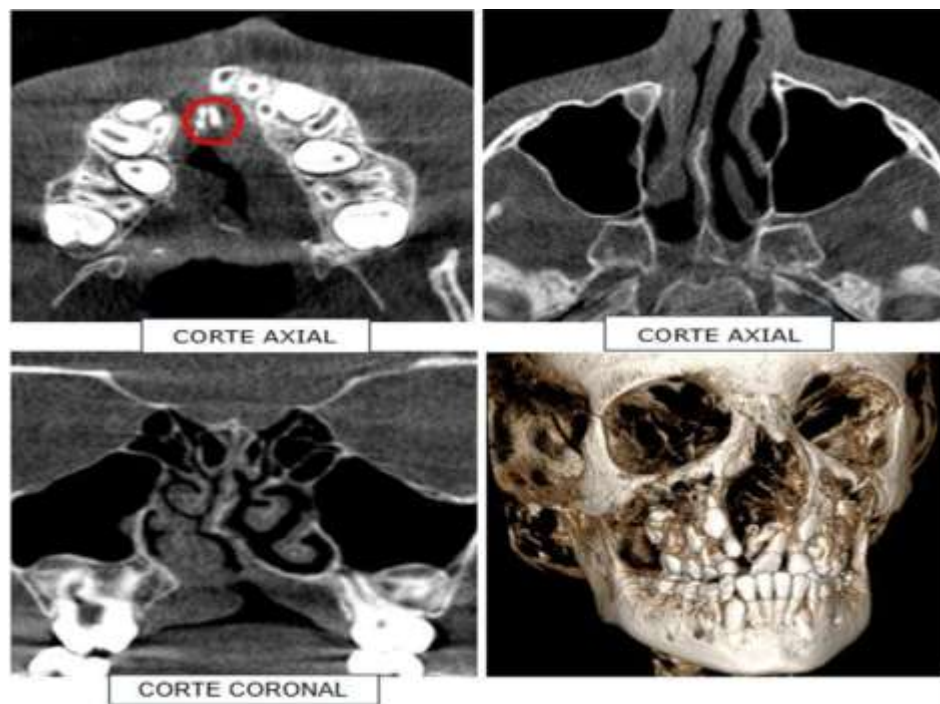


Fig. 2 Tomografía computarizada al paciente.

DISCUSIÓN

La mayor parte de la literatura consultada refiere que la mejor atención de estos pacientes se debe realizar a edades tempranas, lo que coincide con Chávez y col, sin embargo, los autores refieren que en el hospital de Malange, Angola encontraron adultos que durante su vida no recibieron los beneficios de la corrección quirúrgica, por no contar en su entorno con las posibilidades de este tipo de tratamiento.⁽¹⁰⁾ En publicaciones internacionales realizadas en España los resultados no se correspondieron con los del presente informe; en ellos, casi la mitad de los pacientes tenía menos de cinco años.⁽¹¹⁾

En el presente estudio la edad del paciente fue de 9 años lo cual no coincide con la investigación realizada en el Hospital Pediátrico Universitario "William Soler Ledea" en La Habana, Cuba; donde las edades que predominaron fueron menos de un año y de uno a cinco años.⁽¹²⁾

En base al tratamiento implementado, se encontró otro caso publicado donde se procedió de forma similar, como es el reportado en Policlínico Universitario "Dr. Faustino Pérez Hernández" en Sancti Spíritus, Cuba; donde para el cual se confeccionó una prótesis parcial superior acrílica con obturador palatino.⁽¹³⁾

Las investigaciones de Contreras y col establecen sumamente importante añadir a los tratamientos multidisciplinarios las consultas de psicología, es por eso que en su estudio los integrantes de ese equipo multidisciplinar se encargan de mantener informados a los padres e ir trabajando con el niño a medida que se somete a una nueva intervención.⁽¹⁴⁾

Deben realizarse todos los esfuerzos para asistir al paciente y a su familia en la adaptación a las demandas consecuentes de esta condición y al estrés que esto les genera. Los padres deben ser informados acerca del tratamiento recomendado, los procedimientos, opciones, factores de riesgo, beneficios y costos para asistirlos. La influencia benéfica del equipo multidisciplinario sobre el grupo familiar es innegable. Los padres deben ser apoyados al encontrar coordinación en la atención de su hijo, esto facilita su orientación.⁽¹⁵⁾

Las comunicaciones buconasosinusales son comunicaciones patológicas entre la cavidad oral, el seno maxilar y/o las fosas nasales. La gran mayoría se producen después de la extracción de un diente maxilar, no obstante, como el presenta caso lo demuestra puede darse debido a otras causas como son la cirugía de resección de tumores maxilares, la enucleación de quistes maxilares y la cirugía implantológica y preimplantológica.⁽¹⁶⁾ Esta entidad requiere un tratamiento medicoquirúrgico especializado. Existen diferentes técnicas quirúrgicas, que dependen de la localización y del tamaño del orificio.

Según Gamarra,⁽¹⁷⁾ las intervenciones para la fisura labial y paladar hendido comienzan desde el primer trimestre luego del nacimiento, y se inician los procedimientos quirúrgicos a entre los tres y seis meses. Durante el crecimiento del niño se reiteran las intervenciones quirúrgicas, acompañada de evaluaciones constantes y asesoramiento preventivo.

En el caso que nos atañe le correspondería realizar injertos de hueso alveolar, la cual se debe realizar entre los ocho y los 12 años. Sin embargo, el paciente no se había podido someter a tal cirugía.

CONCLUSIONES

En el reporte de caso presentado, la comunicación bucosinusal debido a la recidiva de una cirugía anterior afectó al paciente pediátrico. Por lo tanto, se procedió a confeccionar una placa obturadora con tornillo de expansión con el propósito de estimular el crecimiento del hueso maxilar y para una mejor función, fonación, estética y deglución. A través de este procedimiento se pudo visualizar una mejoría en las actividades del paciente, sobre todo en cuanto a la nutrición y alimentación, mejorando así su estilo de vida y su desenvolvimiento.

REFERENCIAS BIBLIOGRÁFICAS

1. Satorre Ley MK, Ramírez Carballido P, Sánchez Cabrera AB, Hernández Rodríguez JM, Alfonso Carrazana M. Crecimiento y desarrollo en niños con fisura labiopalatina. Villa Clara 2019-2020. EStomatoVision Internacional 2021 [Internet]. 2021 [citado 12/10/2024]. Disponible en: <https://estomatovision2021.sld.cu/index.php/estomatovision/2021/paper/viewFile/169/197>
2. Cazar Almache ME, Campos Ramírez LA, Pineda Álvarez DM, Guillén Guerrero PF. Panorama epidemiológico de la fisura labiopalatina en Quito, Guayaquil y Cuenca. Ecuador, 2010-2018. Acta Odontológica Colombiana [Internet]. 2020 [citado 12/10/2024]; 10 (1): 37-46. Disponible en: [https://www.redalyc.org/journal/5823/582362326004/html/#:~:text=La%20fisura%20labio%20alveolo%20palatina%20\(FRAP\)%20ha%20sido%20documentada%20en,\(NV\)%20](https://www.redalyc.org/journal/5823/582362326004/html/#:~:text=La%20fisura%20labio%20alveolo%20palatina%20(FRAP)%20ha%20sido%20documentada%20en,(NV)%20)

3. Plasencia-Dueñas EA, Díaz-Vélez C, Dueñas-Roque MM. Factores asociados a la presencia de fisura labiopalatina en recién nacidos en un hospital peruano de tercer nivel de atención. Un estudio de casos y controles. Acta méd. Peru [Internet]. 2020 Jul [citado 11/11/2024]; 37(3): 304-311. Disponible en: http://www.scielo.org.pe/scielo.php?script=sci_arttext&pid=S1728-59172020000300304&lng=es
4. Mejía GG, Malagón HHO, Díaz ALJ, et al. Estudio epidemiológico de pacientes con labio y paladar fisurado en dos centros especializados. Rev Odont Mex. [internet]. 2020 [citado 11/11/2024];24(4):268-275. Disponible en: <https://www.medigraphic.com/cgi-bin/new/resumen.cgi?IDARTICULO=101879>
5. Moldalievich E, Nurultan T. Frequency and risk factors affecting the birth rate of children with congenital cleft lip and palate in the southern region of kyrgyzstan. ASJ [Internet]. 2021 [citado 05/11/2024] 1(50). Disponible en: <https://doi.org/10.31618/asj.2707-9864.2021.1.50.112>
6. Cisneros C, Riveros C, et al. Éxito de la ortopedia prequirúrgica en pacientes con labio fisurado y paladar hendido: Revisión de alcance. Rev Odontopediatría Latinoamericana [Internet]. 2022 [citado 03/11/2024]; 12(1). Disponible en: <https://doi.org/10.47990/alop.v12i1.305>
7. Orellana F, Sevillano A. Factores de riesgo asociados al desarrollo de fisura labio - palatina en recién nacidos de Ecuador. [Tesis doctoral] Universidad Estatal de Milagro [citado 03/11/2024]; 2021. Disponible en: <https://www.studocu.com/bo/document/universidad-de-aquino-bolivia/patologia/factores-de-riesgo-asociados-al-desarrollo-de-fisura-labio-palatina-en-recien-nacidos-de-ecuador/94001732>
8. Vyas T, Gupta P, Kumar S, et al. Cleft of lip and palate: A review. J Family Med Prim Care [Internet]. 2020 Jun [citado 07/11/2024]; 9(6):2621-2625. Disponible en: https://doi.org/10.4103/jfmpc.jfmpc_472_20
9. Soto F, Cordero E, Fernández JT. Efectos de las Técnicas de Cierre de Fisura Labio-Máxilo-Palatina sobre el Crecimiento y Desarrollo Esquelético: Una Revisión Narrativa. Int. J. Odontostomat. [Internet]. 2024 Jun [citado 21/12/2024]; 18 (2): 200-205. Disponible en: http://www.scielo.cl/scielo.php?script=sci_arttext&pid=S0718-381X2024000200200&lng=es
10. Chávez Ríos O, Álvarez Fernández YE. Fisura labio-palatina. Nuestra experiencia en 14 casos. RM [Internet]. 2017 [citado 21/12/2024]; 21 (3). Disponible en: <https://revmultimed.sld.cu/index.php/mtm/article/view/542>
11. Gallego R, Rodríguez G, Pantilie B, Lobera F, Gavín M, Moral I. Fisura labiopalatina, revisión de nuestra experiencia en su corrección quirúrgica. Bol Pediatr Arag Rioj Sor. [Internet]. 2019 [citado 15/10/2024]; 49:79-83. Disponible en: <https://dialnet.unirioja.es/descarga/articulo/7236202.pdf5>
12. Valcárcel Llerandi J, López Ortiz A, Morales Peralta E, Fernández González MC, Sosa Palacios O, Pérez Borrego A. Caracterización de pacientes con fisura labiopalatina. Rev Cubana Pediatr [Internet]. 2023 [citado 01/12/2024]; 95. Disponible en: http://scielo.sld.cu/scielo.php?script=sci_arttext&pid=S0034-75312023000100022&lng=es
13. Expósito Sánchez JE, Ruiz Calabuch HS, Hernández Madrigal D. Fisura palatina completa. Reporte de un caso. Gaceta Médica Espirituana [Internet]. 2011 [citado 18/12/2024]; 13(2). Disponible en: <https://www.medigraphic.com/pdfs/espirituana/gme-2011/gme112e.pdf>

14. Contreras-Acevedo FM, Medina-Solís CE, Martínez-Mendoza AS, Pontigo-Loyola AP, Estrada-Meráz HA, Escoffié-Ramírez M. Incidencia de labio y paladar hendido en el Hospital General "Dr. Aurelio Valdivieso" del estado de Oaxaca de 2008 a 2010. *Cir Cir* [Internet]. 2012 jul-ago [citado 10/10/2024]; 80(4): 339-344. Disponible en: <https://www.redalyc.org/pdf/662/66224459006.pdf>
15. Pasquale NV. Tratamiento integral de pacientes con fisura labio-alvéolo-palatina. Trabajo en equipo [Tesis] Universidad Nacional de La Plata[Internet]; 2024[citado 09/10/2024]. Disponible en: https://sedici.unlp.edu.ar/bitstream/handle/10915/177054/Documento_completo.pdf?sequence=1&isAllowed=y
16. Lehner J, Gellée T, Levy-Bohbot A, Pomes B, Goudot P, Bertolus C. Cirugía de las comunicaciones buconasosinusales. *EMC - Cirugía Otorrinolaringológica y Cervicofacial* [Internet]. 2024 [citado 09/10/2024]; 25(1): 1-14. Disponible en: <https://www.sciencedirect.com/science/article/pii/S1635250524490348>
17. Gamarra Esteban P, Redondo González LM. Protocolo del paciente con fisura labio-palatina congénita [Tesis] Universidad de Valladolid[Internet]; 2021[citado 09/10/2024]. Disponible en: <https://uvadoc.uva.es/bitstream/handle/10324/47463/TFG-M2115.pdf?sequence=1>