



PRESENTACIÓN DE CASO

Manejo endodóntico de conducto tipo C del segundo molar inferior mediante técnica anticurvatura

Endodontic management of type C canal of the second lower molar using the anti-curvature technique

Tratamiento endodóntico de canal tipo C do segundo molar inferior utilizando a técnica de anticurvatura

German Díaz-Espinoza¹  , María Belén Ibarra-Ramírez¹ , Gladys Viviana Urrego-Cueva¹ 

¹Universidad Regional Autónoma de los Andes, Ibarra. Ecuador.

Recibido: 26 de mayo de 2025

Aceptado: 29 de mayo de 2025

Publicado: 04 de junio de 2025

Citar como: Díaz-Espinoza G, Ibarra-Ramírez MB, Urrego-Cueva GV. Manejo endodóntico de conducto tipo C del segundo molar inferior mediante técnica anticurvatura. Rev Ciencias Médicas [Internet]. 2025 [citado: fecha de acceso]; 29(S1): e6796. Disponible en: <http://revcmpinar.sld.cu/index.php/publicaciones/article/view/6796>

RESUMEN

Introducción: el sistema de conductos en forma de C es una anomalía anatómica que se observa en segundos molares inferiores, su configuración es de particular interés pues puede asumir muchas variaciones. La técnica de desgaste anticurvatura se basa en efectuar la acción de limado de manera que suaviza la curvatura, lo cual resulta eficaz en el caso del manejo endodóntico de los conductos tipo C.

Objetivo: presentar el caso de una paciente adulta con conductos tipo C del segundo molar inferior y el manejo endodóntico de 37 mediante técnica anticurvatura.

Presentación de Caso: paciente femenina de 56 años de edad que acude al Departamento de Odontología de la Universidad Regional Autónoma de los Andes en el mes de enero del 2024 con dolor en molar mandibular izquierdo, se procedió a realizar la historia clínica, examen intrabucal y extrabucal. Mediante la valoración clínica se observa pérdida de 35 y 36 presentando una brecha, con reborde alveolar residual de forma triangular, además, presenta restauración defectuosa en la cara distal del 37 y restauración en oclusal del 38.

Conclusión: mediante el uso de la técnica anticurvatura se logró minimizar el riesgo de perforación de las paredes y mantener un adecuado espesor radicular en el segundo molar inferior. La combinación de varios métodos de diagnóstico, fueron fundamentales para detectar la anatomía compleja del conducto tipo C, lo que permitió un abordaje especializado y evitar de esta manera el fracaso terapéutico. Se logró la resolución de los síntomas que fueron el motivo de la consulta.

Palabras claves: Odontología; Fisura del Paladar; Cirugía; Obturadores Palatinos.

ABSTRACT

Introduction: the C-shaped canal system is an anatomical variation found in mandibular second molars. Its configuration is of particular interest due to its multiple possible variations. The anticurvature filing technique smooths canal curvatures, proving effective for endodontic management of C-shaped canals.

Objective: to present a clinical case of an adult patient with C-shaped canals in a mandibular second molar (tooth #37) managed via the anticurvature technique.

Case Presentation: a 56-year-old female patient presented to the Dentistry Department at University Regional Autonomy de los Andes in January 2024, with left mandibular molar pain. Clinical procedures included: medical history review and intraoral and extra oral examination. The clinical Findings included: missing teeth #35 and #36, triangular residual alveolar ridge gap, defective distal restoration on tooth #37 and occlusal restoration on tooth #38.

Conclusion: the anticurvature technique minimized perforation risks and preserved adequate root thickness. Multimodal diagnostics were critical for identifying the complex C-shaped canal anatomy. Complete symptomatic resolution was achieved.

Keywords: Dentistry; Cleft Palate; Surgery; Palatal Obturators.

RESUMO

Introdução: o sistema de canais em forma de C é uma anomalia anatômica observada nos segundos molares inferiores. Sua configuração é de particular interesse, pois pode assumir muitas variações. A técnica de desgaste anticurvatura baseia-se no preparo do canal de forma a suavizar a curvatura, sendo eficaz no tratamento endodôntico de canais em forma de C.

Objetivo: apresentar o caso de uma paciente adulta com canais em forma de C no segundo molar inferior e o tratamento endodôntico do dente 37 utilizando a técnica de desgaste anticurvatura.

Apresentação do Caso: uma paciente de 56 anos compareceu ao Departamento de Odontologia da Universidade Regional Autônoma dos Andes em janeiro de 2024 com dor no molar inferior esquerdo. Foram realizados anamnese, exame intraoral e extraoral. A avaliação clínica revelou a perda dos dentes 35 e 36, apresentando um espaço com rebordo alveolar residual triangular. Além disso, foi encontrada uma restauração defeituosa na superfície distal do dente 37 e uma restauração oclusal no dente 38.

Conclusão: o uso da técnica anti-curvatura minimizou o risco de perfuração das paredes do canal e manteve a espessura radicular adequada no segundo molar inferior. A combinação de vários métodos de diagnóstico foi fundamental para detectar a anatomia complexa do canal tipo C, permitindo uma abordagem especializada e, assim, prevenindo falhas terapêuticas. Os sintomas que motivaram a consulta foram resolvidos.

Palavras-chave: Odontologia; Fenda Palatina; Cirurgia; Obturadores Palatinos.

INTRODUCCIÓN

El tratamiento endodóntico exitoso exige un conocimiento profundo de la morfología interna del diente por todos los medios. Se debe considerar información morfológica detallada como base para la comprensión de la tridimensionalidad del sistema de conductos radiculares, revelando así su significado para el tratamiento clínico de endodoncia. El sistema de conductos en forma de C es una variación anatómica que generalmente se observa en segundos molares inferiores. El rasgo anatómico principal es la presencia de una aleta o tejido que conecta los conductos radiculares individuales, esta característica ha sido observada en el 70 % de los individuos.⁽¹⁾

La variación del segundo molar inferior parece estar determinada genéticamente y puede establecer el origen étnico de los sujetos. Se ha informado, una prevalencia de 2,7 al 7,6 % en la población caucásica, de un 10,6 % en Asia Central en saudíes, y 19,14 % en libaneses. Por otra parte, se reportó un 31,5 % en chinos, y de un 32,7 % al 44,5 % en coreanos.⁽²⁾

La configuración del conducto radicular se ha descrito en la literatura con diferentes clasificaciones, sus variaciones en la morfología son la causa más probable de fracasos en tratamientos endodónticos, por lo que resulta un desafío para el profesional. La particularidad morfológica primordial de esta variación es que, en vez de que la cámara pulpar tenga dos o más orificios de entrada de los conductos radiculares, presentan una entrada con forma de una cinta formando un arco abierto de 180°. Esta configuración ocurre cuando la pieza dentaria presenta la fusión de raíces vestibulares o linguales. El manejo adecuado de la configuración de este tipo de conductos radiculares complejiza los procedimientos endodónticos.⁽²⁾

La técnica de desgaste anticurvatura es utilizada durante la instrumentación mecánica de los conductos radiculares, mediante movimientos de rotación en sentido de las manecillas del reloj para eliminar la dentina o sea, efectuar la acción de limado lineal ejerciendo presión hacia la pared convexa del conducto. Con ello se va suavizando la curvatura y se evita el riesgo de adelgazar o perforar la pared cóncava del conducto y se minimiza el transporte apical. El desgaste anticurvatura es el acto operatorio que tiene como finalidad rectificar la curvatura del conducto radicular en sus tercios cervical y medio, para ofrecer un acceso directo y en línea recta hacia su propia curvatura apical.⁽³⁾ Es por ello que se propone usar dicha técnica en el manejo de los conductos tipo C.

Teniendo en cuenta lo referido se desarrolla la presente investigación, la cual tuvo por objetivo presentar el caso de una paciente adulta con conductos tipo C del segundo molar inferior y el manejo endodóntico de 37 mediante técnica anticurvatura.

REPORTE DEL CASO CLÍNICO

Paciente femenina de 56 años de edad que acude al Departamento de Odontología de la Universidad Regional Autónoma de los Andes en el mes de enero del 2024 con dolor en molar mandibular izquierdo, se procedió a realizar la historia clínica, examen intrabucal y extrabucal. Mediante la valoración clínica se observa pérdida de 35 y 36 presentando una brecha, con reborde alveolar residual de forma triangular, además, presenta, restauración defectuosa en la cara distal del 37 y restauración en oclusal del 38. La paciente mostró su Consentimiento Informado y se le realizaron pruebas de vitalidad y radiografías.

En la radiografía (Figura 1) se observó en 37 raíces fusionadas, ensanchamiento del ligamento periodontal y presencia de un solo conducto radicular, obteniéndose el diagnóstico de pulpitis irreversible.

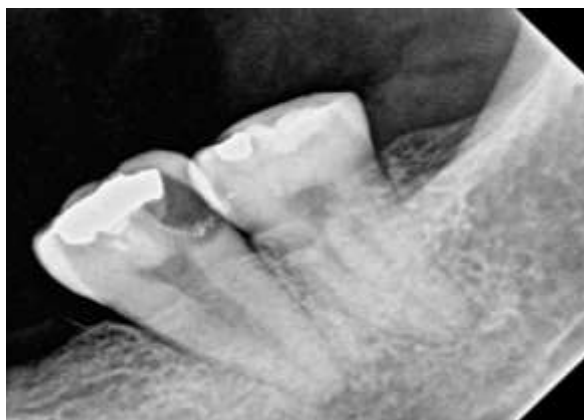


Fig. 1 Radiografía periapical de 37 y 38.

Tratamiento

- Primera sesión: la longitud de trabajo se determinó mediante localizador apical, y conductometría radiográfica. Se realizó la técnica de anestesia troncular con lidocaína al 2 %, se procedió a realizar la abertura cameral (Figura 2), con aislamiento absoluto sustancia irrigadora hipoclorito de sodio al 2,5 %, preparación químico mecánico (PQM), aplicación de medicación intraconducto (formacresol), dejando la medicación por tres días.

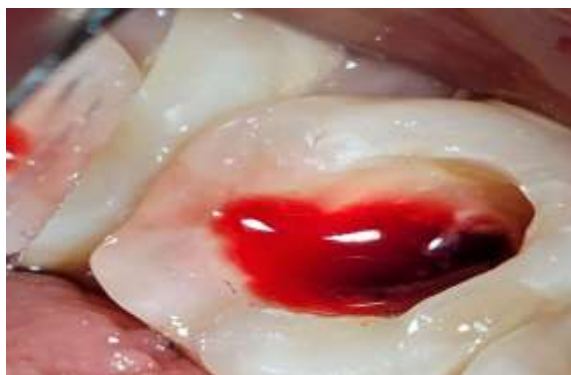

Fig. 2 Preparación químico mecánico de 37 (primera sesión).

- Segunda sesión: se realiza nuevamente preparación biomecánica mediante la técnica anticurvatura, medicación intraconducto hidróxido de calcio + propilenglicol (Figura 3). El istmo en forma de C se preparó sin defecto dentinario, manteniendo un espesor dentinario adecuado para no reducir significativamente la resistencia radicular.

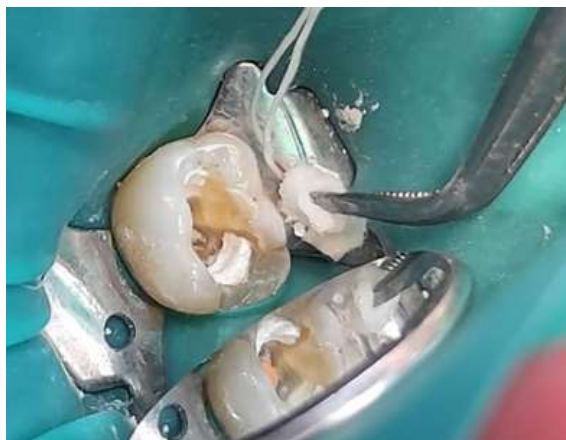

Fig. 3 Medicación intraconducto de 37.

- Tercera sesión: se realiza la técnica de obturación de cono único del conducto radicular, con cemento obturador AH plus – coltosol – IRM (Figura 4).

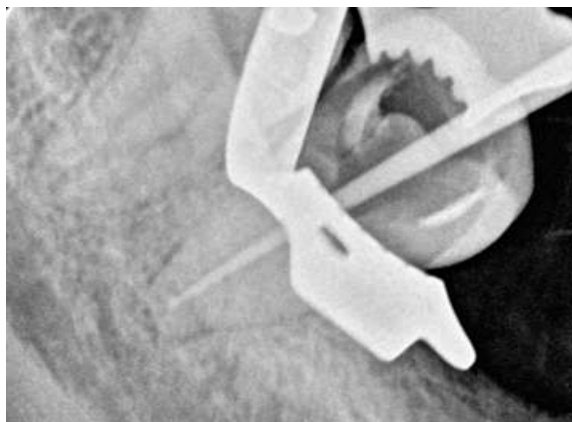


Fig. 4 Obturación de conducto radicular de 37.

Para conseguir obtener un sellado hermético y contribuir en el éxito del tratamiento endodóntico se realizó una restauración con resinas nano híbridas. Se realizó interconsulta con el profesional de rehabilitación oral para proceder a realizar la rehabilitación oral de 35 y 36 brindándole al paciente el bienestar, funcionalidad y estética. Se utilizaron: instrumentos de Niti (diámetro 25 mm) limas rotatorias #20-40, fresas de para abertura cameral, fresas para desgaste compensatorio, localizador apical y motor endodóntico.

Se obtuvieron resultados favorables en el paciente devolviéndole su bienestar general de salud, se realizó radiografías de control (Figura 5), y clínicamente se observó que mediante la aplicación de la medicación intraconducto entre sesiones se obtiene mejores resultados junto con una correcta preparación biomecánica y complementado con la técnica anticurvatura. De ahí radica la importancia de aplicar las diversas técnicas y herramientas que hoy existen para conseguir el aumento de la tasa de éxito en los tratamientos endodónticos.

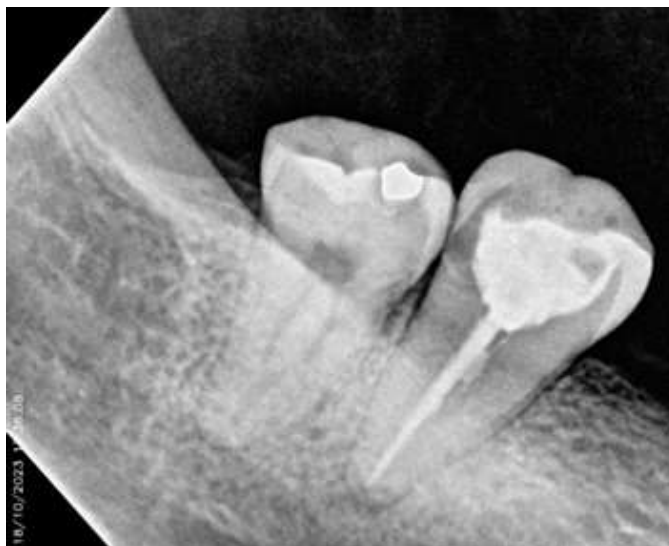

Fig. 5 Radiografía de control.

DISCUSIÓN

La anamnesis ofrece informaciones importantes, según las características del dolor se pueden conocer su origen o etiología y por lo tanto, establecer su diagnóstico y tratamiento.⁽⁴⁾ En el caso en estudio el interrogatorio apoyado en los exámenes complementarios, permitió establecer como diagnóstico una pulpitis irreversible y planificar como terapéutica definitiva el tratamiento pulpo radicular.

Por otra parte, la búsqueda de un conducto ausente puede conducir a percances iatrogénicos comunes como la perforación de paredes laterales o falsas vías. Este error puede evitarse si el profesional tiene una idea general de las variaciones presentes en el sistema de conductos radiculares. El tipo de diente, la anatomía del conducto radicular, las propiedades del instrumental endodóntico y la experiencia del clínico son factores de riesgo de una perforación que se deben tener en cuenta.⁽⁵⁾

Una investigación realizada por la Universidad Regional Autónoma de Los Andes Ambato en Ecuador plantea que el uso clínico del Localizador Apical Electrónico reduce la exposición del paciente a la radiación ionizante y mejora la determinación de la longitud de trabajo en comparación con la técnica radiográfica.⁽⁶⁾

Al comparar con otras presentaciones de casos, hablan de la complejidad del manejo endodóntico de los conductos tipo C.⁽⁷⁾ La prevalencia de presentar un solo conducto en el segundo molar inferior reportada en la literatura varía según la técnica de detección y el tipo de estudio. Se recomienda utilizar técnicas especializadas como tomografía computarizada de haz cónico (TCHC) o ultrasonido para detectar el número de conductos radiculares presentes en los molares inferiores.⁽⁸⁾

La cámara pulpar de las piezas dentarias con conducto en C puede presentarse en una posición más profunda, su característica anatómica principal es la presencia de una cortina que conecta los conductos individuales, con áreas irregulares que pueden alojar tejido pulpar, microorganismos o detritus. El diagnóstico detallado del número de canales y su morfología son cruciales previo al tratamiento endodóntico. El análisis para la correcta elección de la técnica dependerá de la evaluación radiográfica del caso, disposición de conductos, estimación del remanente dentinario de cada conducto.^(9,10)

Las piezas con conducto en C pueden ser tratadas tanto con instrumentación manual como con técnicas mecanizadas, es por ello que en el caso que se presenta se utilizó la técnica anticurvatura. Se debe tener en cuenta la delgadez de las paredes incluso antes de la instrumentación, por lo que se debe ser consciente de este hecho para no cometer errores de procedimiento, que lleven al fracaso del tratamiento endodóntico.⁽¹¹⁾

Los autores de un caso de Irán consideran que la técnica anticurvatura para la preparación de la anatomía en forma de C es útil, además opinan que la perforación o fractura es más probable cuando la dentina es delgada. De igual forma apuntan que el uso de instrumentos grandes en el proceso de preparación y no evitar la zona de peligro puede provocar la perforación. Además, el descuido podría incluso pasar desapercibido hasta después de la extrusión del sellador del defecto, lo que en este caso no se observó.⁽¹⁰⁾

Gallego y cols,⁽¹²⁾ afirman que todos los conductos radiculares tienen alguna curvatura, incluso aquellos aparentemente rectos, en la mayoría de los casos, son curvos en el tercio apical. Dichas curvaturas pasan algunas veces inadvertidas en las angulaciones radiográficas convencionales, ya que la radiografía es una representación bidimensional de un objeto tridimensional, pudiendo inducir a errores en la determinación de longitud de trabajo, sobreinstrumentación, traslaciones del foramen y formación de escalones.⁽¹⁰⁾

Se han desarrollado variaciones en la preparación técnica de los conductos radiculares curvos, con especial atención a la técnica de ampliación cervical, mediante la ampliación del diámetro en la entrada y del canal se crea un acceso directo a los tercios medio y apical, con el fin de proporcionar un desgaste anticurvatura, principalmente a las grandes áreas o zonas de seguridad. Se trata de una alternativa para superar la curvatura apical, de la compensación de desgaste.⁽¹²⁾

A consideración de los autores el manejo endodóntico de segundos molares con conductos tipo C presenta sus complejidades, sin embargo, se logró culminar el tratamiento de manera efectiva, dándole solución al motivo de consulta de la paciente. Asimismo, es de suma importancia realizar la obturación de los conductos lo más hermética posible ya sea a través de técnicas termomecánicas o térmicas, permitiendo un sellado lo más tridimensional del espacio endodóntico.

CONCLUSIONES

El caso clínico presentado demuestra que la técnica anticurvatura es una alternativa eficaz para el tratamiento endodóntico de conductos tipo C en segundos molares inferiores, ya que permite minimizar el riesgo de perforación de las paredes y mantener un adecuado espesor radicular. La combinación de varios métodos de diagnóstico, fueron fundamentales para detectar la anatomía compleja del conducto tipo C, lo que permitió un abordaje especializado y evitar de esta manera el fracaso terapéutico. Se logró la resolución de los síntomas que fueron el motivo de la consulta.

REFERENCIAS BIBLIOGRÁFICAS

1. Cañamero LE, Peña GR. Sistema de conductos en c de segundos molares inferiores: características anatómicas y manejo clínico. [Tesis] Mendoza: Universidad Nacional de Cuyo[citado 13/02/2024]; 2015. Disponible en: https://bdigital.uncu.edu.ar/objetos_digitales/9908/caamero-elizabeth.pdf
2. Castillo Córdova RV, León Ruidías NA, Espinoza Salcedo AR, Herrera Plasencia PM. Prevalencia de conductos en C de segundos molares mandibulares evaluados en tomografía de haz cónico. Rev Cubana Estomatol [Internet]. 2024 Feb [citado 13/02/2024]; 61. Disponible en: <https://revestomatologia.sld.cu/index.php/est/article/view/4858/2146#toc>
3. Mayen Hernández L, Gómez Moreno A. Desgaste anticurvatura y su relación con la longitud de trabajo. [Tesis] Los Reyes: Universidad Nacional Autónoma de México[citado 13/02/2024]; 2015. Disponible en: <https://ru.dgb.unam.mx/jspui/bitstream/20.500.14330/TES01000735468/3/0735468.pdf>
4. Delfín Soto O, Pérez Ruíz AO, Sardiñas Valdés MJ. Importancia semiológica del dolor durante etapas de un proceso inflamatorio pulpar. Rev Cubana Estomatol [Internet]. 2020 [citado 15/02/2024];57(2); 1866 Disponible en: <https://revestomatologia.sld.cu/index.php/est/article/view/1866>
5. Arias Pastén N, Astudillo Ibaceta K, Carvajal Fuentes H. Revisión sistemática sobre accidentes en el tratamiento de endodoncia [Tesis]. Universidad Viña del Mar: Chile; 2021 [citado 28/12/2023];39p. Disponible en: <https://repositorio.uvm.cl/server/api/core/bitstreams/2de51350-871b-4d8b-9c53-f5df0cb99624/content>
6. Pérez Villalba LD, Cunalata Coba DE, López Nacimba BS, Leyva Infante M. Tratamiento endodóntico del segundo molar maxilar con un solo conducto. CCM [Internet]. 2023 [citado 25/04/2025]; 27 (4). Disponible en: <https://revcocmed.sld.cu/index.php/cocmed/article/view/5010>
7. Mehrjouei M, Jafarzadeh H, Esmaelpour P, Khorasanchi M. Endodontic treatment of a C-shaped mandibular second molar with narrow dentinal thickness: A case report. Clinical Case Report [Internet]. 2024 [citado 14/02/2024]. Disponible en: <https://doi.org/10.1002/ccr3.8505>

8. AL-Rammahi HM, Chai WL, Nabhan MS. et al. Root and canal anatomy of mandibular first molars using micro-computed tomography: a systematic review. BMC Oral Health [internet]. 2023 [citado 25/02/2024]; 339(2023). Disponible en: <https://doi.org/10.1186/s12903-023-03036-5>
9. López Torres RG, Paucar Cepeda EM, Salinas Arcos MA, Espinoza Tumbaco GJ. Endodoncia guiada en el tratamiento de conductos dentales obliterados. Rev Inf Cient [Internet]. 2024 [citado 27/02/2024]; 103(1): e4844. Disponible en: <http://www.revinfcientifica.sld.cu/index.php/ric/article/view/4844>
10. Valeria Santangelo G, Ariel López M, Inés Tudor C. Diagnóstico y semiología en endodoncia. Los desafíos en la clínica diaria. Universidad Nacional La Plata: Editorial de la UNLP [citado 13/02/2024]; 2022. Disponible en: https://sedici.unlp.edu.ar/bitstream/handle/10915/141683/Versi%C3%B3n_en_PDF.pdf-PDFA.pdf?sequence=1&isAllowed=y
11. Torres Peña A. Sistemas de canales en c en el segundo molar inferior. [Tesis] Universidad Nacional de Cuyo. Facultad de Odontología [citado 13/02/2024]; 2020 Disponible en: <https://bdigital.uncu.edu.ar/15366>
12. Gallego López KS, Cabrales Salgado R, Díaz Caballero A. Preparación de canales curvos y calcificados. Duazary [Internet]. 2011 ene-jun [citado 24/02/2024]; 8(1): 66-73. Disponible en: <https://www.redalyc.org/pdf/5121/512156316012.pdf>