



## PRESENTACIÓN DE CASO

### Implantes en el maxilar superior mediante la técnica All on Six, en un paciente con periodontopatía

Implants in the upper jaw using the All on Six technique. Clinical case

Implantes na maxila superior utilizando a técnica All-on-Six, em um paciente com periodontite

**Víctor Esteban Hernández-Velasteguí**<sup>1</sup>✉<sup>ID</sup>, **Luigina Enriqueta Andrade-Burbano**<sup>1</sup><sup>ID</sup>,  
**Francisco Rafael Pinto-Pineda**<sup>1</sup><sup>ID</sup>

<sup>1</sup>Universidad Regional Autónoma de Los Andes, Ibarra. Ecuador.

**Recibido:** 26 de mayo de 2025

**Aceptado:** 27 de mayo de 2025

**Publicado:** 13 de junio de 2025

**Citar como:** Hernández-Velasteguí VE, Andrade-Burbano LE, Pinto-Pineda FR. Implantes en el maxilar superior mediante la técnica All on Six, en un paciente con periodontopatía. Rev Ciencias Médicas [Internet]. 2025 [citado: fecha de acceso]; 29(S1): e6798. Disponible en: <http://revcmpinar.sld.cu/index.php/publicaciones/article/view/6798>

#### RESUMEN

**Introducción:** a los pacientes con pérdida sustancial de hueso, como es el caso de los pacientes con periodontitis, generalmente se les prescribe un implante ALL-on-6 para una mejor distribución de la masticación, en busca de un implante más estable y sólido.

**Objetivo:** presentar el caso de un paciente geriátrico con periodontitis e insatisfacción con la apariencia de sus dientes por lo que se rehabilita con sobredentadura soportada por implantes con la técnica ALL-on-6.

**Presentación de caso:** paciente masculino de 60 años de edad que acude a consulta odontológica del servicio de la facultad de odontología de la Universidad de Ibarra preocupado por la apariencia de sus dientes. Al examen clínico se observa labios medianos e hidratados, glándulas salivales permeables, lengua saburral, reborde alveolar residual de forma ovoide, 25 dientes remanentes, restauraciones defectuosas consideradas posibles focos de infección, múltiples exodoncias pendientes y tratamientos pulpares deficientes. Se realizaron exodoncias mínimamente invasivas, colocación de guía quirúrgica no restrictiva, se realizó protocolo de fresado quirúrgico y se colocaron implantes mediante la técnica All-on-6.

**Conclusión:** la enfermedad periodontal de base fue uno de los elementos principales a tener en consideración para la colocación de los implantes y rehabilitar al paciente protésicamente. Por lo tanto, se realizó la técnica All-on-6 al valorar las indicaciones para la cual está diseñada, así como las condiciones óseas del paciente.

**Palabras clave:** Implantes Dentales; Estética de Implantes; Posición de Implantes; Procedimientos Quirúrgicos.

## ABSTRACT

**Introduction:** patients with substantial bone loss, such as those with periodontitis, are usually prescribed an ALL-on-6 implant for better masticatory distribution, in search of a more stable and solid implant.

**Objective:** to present the case of a geriatric patient with periodontitis and dissatisfaction with the appearance of his teeth, for which he was rehabilitated with an implant-supported overdenture using the ALL-on-6 technique.

**Case presentation:** a 60-year-old male patient attended a dental consultation at the Faculty of Dentistry of the University of Ibarra, concerned about the appearance of his teeth. Clinical examination revealed medium-sized, hydrated lips, permeable salivary glands, a coated tongue, an ovoid-shaped residual alveolar ridge, 25 remaining teeth, defective restorations considered potential sources of infection, multiple pending extractions, and deficient pulp treatments. Minimally invasive extractions were performed, a non-restrictive surgical guide was placed, a surgical drilling protocol was followed, and implants were placed using the All-on-6 technique.

**Conclusion:** underlying periodontal disease was one of the main factors to consider when placing implants and rehabilitating the patient prosthetically. Therefore, the All-on-6 technique was performed, taking into account the indications for which it was designed, as well as the patient's bone condition.

**Keywords:** Dental Implants; Implant Esthetics; Implant Position; Surgical Procedures.

## RESUMO

**Introdução:** pacientes com perda óssea significativa, como aqueles com periodontite, geralmente recebem a prescrição de implantes ALL-on-6 para melhor distribuição mastigatória, buscando um implante mais estável e sólido.

**Objetivo:** apresentar o caso de um paciente geriátrico com periodontite e insatisfeito com a aparência de seus dentes, que foi reabilitado com uma sobredentadura implantossuportada utilizando a técnica ALL-on-6.

**Apresentação do caso:** um paciente do sexo masculino, de 60 anos, compareceu à clínica odontológica da Faculdade de Odontologia da Universidade de Ibarra, preocupado com a aparência de seus dentes. O exame clínico revelou lábios de tamanho médio e hidratados, glândulas salivares pérvias, língua saburrosa, rebordo alveolar residual ovoide, 25 dentes remanescentes, restaurações defeituosas consideradas potenciais fontes de infecção, múltiplas extrações pendentes e tratamentos pulpares inadequados. Foram realizadas extrações minimamente invasivas, um guia cirúrgico não restritivo foi posicionado, um protocolo de perfuração cirúrgica foi seguido e os implantes foram instalados utilizando a técnica ALL-on-6.

**Conclusão:** a doença periodontal subjacente foi um dos principais fatores a serem considerados na colocação dos implantes e na reabilitação protética do paciente. Portanto, optou-se pela técnica All-on-6, levando em conta suas indicações e a condição óssea do paciente.

**Palavras-chave:** Implantes Dentários; Estética de Implantes; Posicionamento de Implantes; Procedimentos Cirúrgicos.

## INTRODUCCIÓN

Una sobredentadura, soportada por 4 o 6 implantes dentales, sin apoyarse en el paladar, son conocidas como las técnicas: ALL-on-4 o ALL-on-6. Se trata de una opción protésica favorable debido a la distribución del estrés funcional, reducción de la pérdida ósea crestal y el incremento de la supervivencia de los implantes dentales. Ambas técnicas fueron desarrolladas en la década de 1990 como una alternativa a otras técnicas de implantes dentales convencionales. Se emplea en las rehabilitaciones del maxilar superior e inferior cuando todavía no se ha detectado una grave reabsorción del hueso.<sup>(1)</sup>

A los pacientes con pérdida sustancial de hueso, generalmente se les prescribe un implante ALL-on-6 para una mejor distribución de la masticación, en busca de un implante más estable y sólido. Según el estado de los dientes del paciente, se encuentran disponibles varias configuraciones de prótesis o puentes atornillados sobre seis implantes. Si el estado óseo del paciente lo permite, es posible que no sea necesario un relleno óseo o una elevación de seno.<sup>(2)</sup>

El ALL-on-6 se realiza sobre hueso sano y consiste en implantar seis anclajes de titanio repartidos uniformemente en el maxilar (inferior o superior según la necesidad), de forma que el empuje masticatorio quede bien equilibrado en toda la prótesis. A continuación, se fija sobre los implantes con seis tornillos de titanio un arco, fabricado con tejido de encía postiza y sobre el que se montan de 10 a 12 dientes de zirconio, cerámica o porcelana. Una vez fijado el puente de esta manera, se puede mantener por 10 años a 30 años, siempre que se siga una buena higiene dental. Los dientes del paciente quedarán entonces alineados de forma natural y estética, y podrá masticar con facilidad.<sup>(3)</sup>

La enfermedad periodontal es considerada como un proceso infeccioso de las encías y de sus tejidos adyacentes que es producido por microorganismos que invaden los espacios supra y subgingivales. Como consecuencia de la inflamación crónica que se da a nivel periodontal, puede haber una reabsorción ósea localizada o generalizada. La periodontitis es una enfermedad de origen multifactorial que necesitan un correcto diagnóstico; y para llegar a este se necesitan distintas pruebas y exámenes complementarios como la profundidad de sondaje, la pérdida de inserción, la movilidad dental, sangrado, inflamación y parámetros radiográficos como la reabsorción ósea.<sup>(4)</sup>

La pérdida dentaria asociada a la movilidad dental propia de la periodontitis, influye negativamente en la función, masticación, fonética y estética como también en la conformación del reborde alveolar, sujeto este a un proceso de reabsorción continua, y comprometiendo el volumen y resistencia del hueso residual.<sup>(5)</sup>

Teniendo en cuenta lo referido se desarrolla la presente investigación, la cual tuvo por objetivo presentar el caso de un paciente geriátrico con periodontitis e insatisfacción con la apariencia de sus dientes por lo que se rehabilita con sobredentadura soportada por implantes con la técnica ALL-on-6.

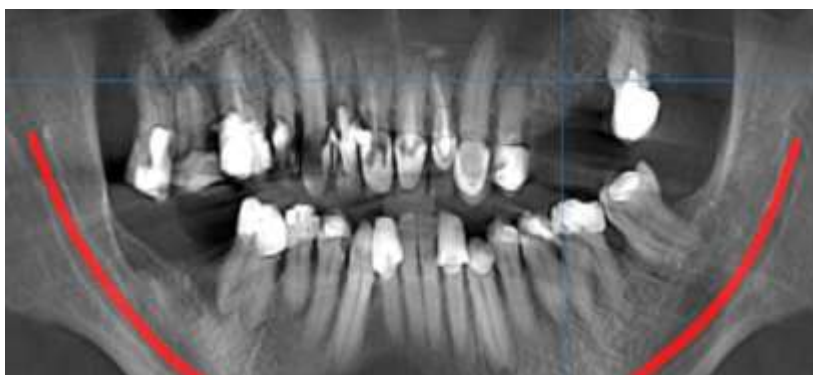
## REPORTE DEL CASO CLÍNICO

Paciente masculino de 60 años de edad que acude a consulta odontológica del servicio de la facultad de odontología de la Universidad de Ibarra durante el mes de marzo del 2024 preocupado por la apariencia de sus dientes. Al examen clínico se observa labios medianos e hidratados, glándulas salivales permeables, lengua saburral, reborde alveolar residual de forma

ovoide, 25 dientes remanentes, restauraciones defectuosas consideradas posibles focos de infección, múltiples exodoncias pendientes y tratamientos pulpares deficientes. Se le aplicó sustancia reveladora obteniéndose Índice de placa: 100 % (O' Leary1972).

Además se observa encía de color rojizo, de consistencia renitente, tersa, con superficie lisa y brillante, que presentó sangrado al sondaje, así como bolsas periodontales reales. Existe pérdida del nivel de inserción clínica (NIC)  $\geq 4,6$ .mm: 24 sitios = 19,5 %, y la profundidad de sondaje fue  $\geq 4,2$  mm: 97 sitios = 79 %.

Se indicó radiografía panorámica, donde se observa en la figura 1, pérdida ósea vertical localizada, material de restauración endodóntico, caries dental y obturaciones defectuosas, para un diagnóstico definitivo de periodontitis estadio III.



**Fig. 1** Radiografía panorámica.

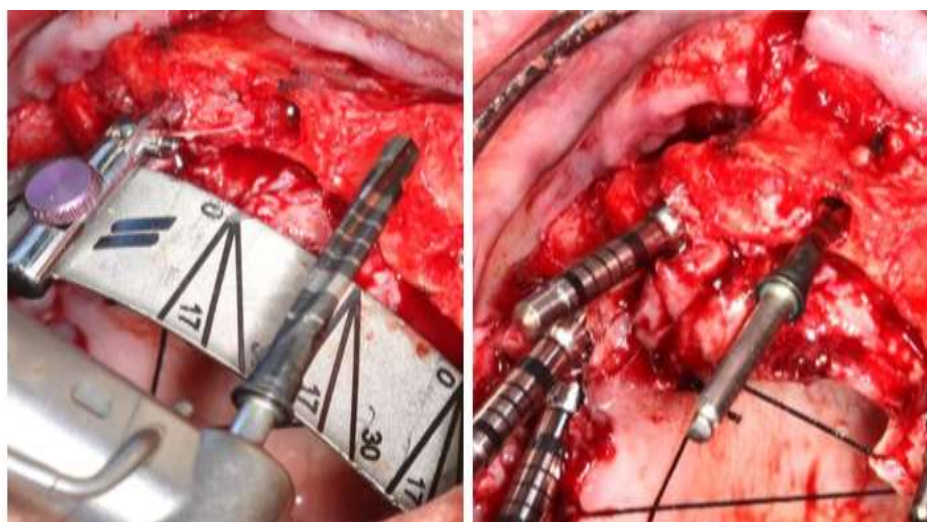
#### Plan de tratamiento:

- Motivación: sesión educativa sobre el origen, tratamiento y mantenimiento de un paciente con diagnóstico de periodontitis, frecuencia y técnica del cepillado dental, uso de cepillos interdentales, el correcto uso del enjuague bucal, hilo dental y sobre dieta anticariogénica.
- Fisioterapia Oral: identificación de las estructuras retentivas de placa bacteriana en la cavidad bucal, sesión demostrativa sobre el uso correcto del cepillo dental, (Técnica de Bass Modificada), de la seda dental, y dosificación.
- Raspado y alisado radicular mediante: terapia manual y ultrasónica
- Profilaxis y Pulido.
- Terapia Química para el control de Placa: Digluconato de Clorhexidina al 0,12 % colutorio/ Vía Oral/ 15 ml durante 60 segundos, 30 minutos después del cepillado, durante 15 días.

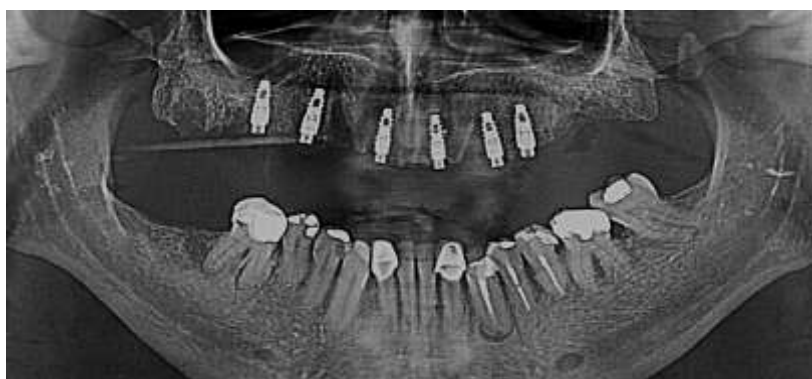#### Fase Quirúrgica:

- Sedación consiente o parenteral
- Se realizó una técnica de anestesia infiltrativa en la zona a tratar con lidocaína 2 % con epinefrina 1:1000000.
- Se realizó una incisión intracrevicular y liberatrices con hojas de bisturí número 15 en distal de los dientes 1,6 y 2,8
- Colgajo de espesor total desde el órgano dentario
- Desperiostización de la mucosa hacia apical
- Exodoncia mínimamente invasiva de las estructuras dentarias.
- Curetaje y limpieza del alveolo solución salina estéril en todos los casos.
- Colocación de guía quirúrgica no restrictiva
- Se realiza el protocolo de fresado quirúrgico según las especificaciones de la marca SIN® y se colocaron implantes EPIKUT de 3,5 x11,5 mm (Figura 2)
- Rotación inicial de la fresa: 1.200 rpm

- Rotación de la fresa de 2,7 mm a 3,3 mm: 800 rpm
- Verificación de posición y paralelismo
- Rotación de inserción: 40 rpm.
- Par de torsión máximo: 35 N.cm
- Inserción en la cara palatina del alveolo, evitando el daño de la cresta ósea vestibular
- La plataforma del implante se ubicó a una profundidad de 3 mm
- Irrigación de solución salina estéril.
- Control radiográfico post operatorio inmediato (Figura 3)



**Fig. 2** Secuencia de fresado.



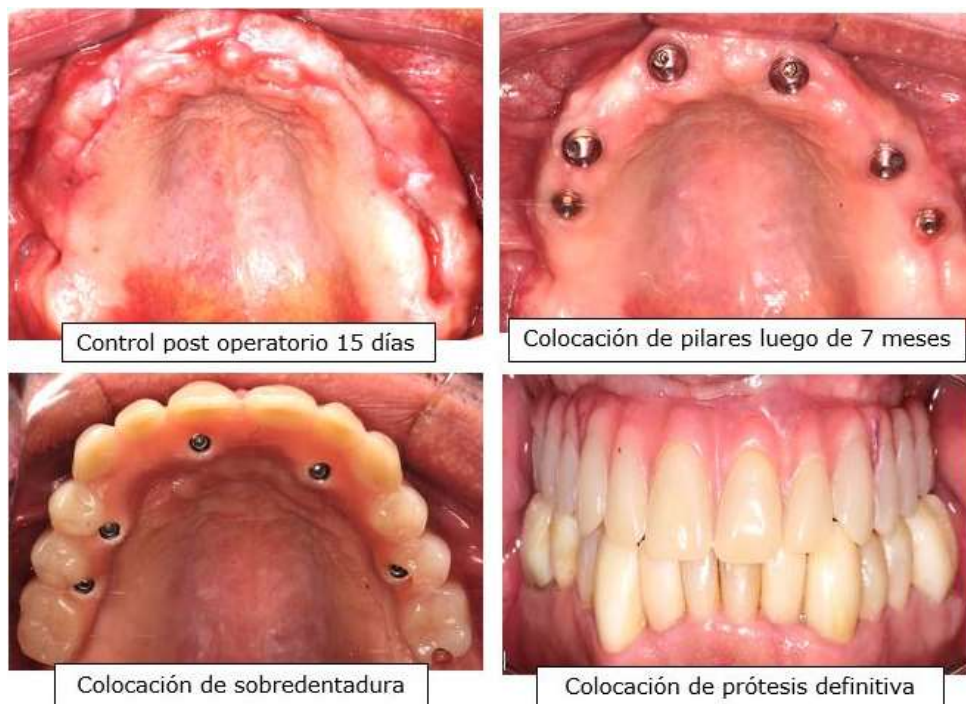
**Fig. 3** Control radiográfico post operatorio inmediato.

#### Cuidados post operatorios

- Sedación consiente o parenteral
- Amoxicilina más Acido clavulánico 1g cada 12 horas por siete días
- Aplicación de compresas de hielo por 24 horas en intervalos de 10 min, no cepillar zona durante dos semanas posteriores a la cirugía.
- Realizar enjuagatorios con encident (Digluconato de Clorhexidina 0,1 %) por un minuto, tres veces al día por 15 días.
- No hacer esfuerzos físicos, no levantar peso ni hacer cambios posturales.
- No tomar el sol.
- Dieta blanda.
- Retiro de puntos 15 días después de la cirugía.
- Se realizan los controles postquirúrgicos.



- Control post operatorio 15 días después de la cirugía (Figura 4)



**Fig. 4** Control post operatorio y colocación de prótesis.

## DISCUSIÓN

La tasa de éxitos de los implantes ha incrementado con el pasar de los años, gracias a la eficiencia de la rehabilitación, la cual está sujeta a varios factores como: condiciones óseas, angulación, posición, dirección y colocación de los implantes, así como factores relacionados con la oclusión.<sup>(6)</sup>

La rehabilitación con implantes dentales se ha destacado como una de las principales formas de tratamiento para sustituir dientes, ya sea por el mal estado de estos o por la presencia del edentulismo. La preocupación por su estética del presente caso reafirma la idea de que los problemas de estética bucal pueden afectar la autoestima, pues la sonrisa es importante en la sociedad para generar atracción, encanto y simpatía.<sup>(7)</sup>

Un estudio realizado en el 2020, en Cuba, muestra que un número elevado de la población percibe sus problemas de estética dental y se sienten preocupados.<sup>(8)</sup> Una condición primaria para la osteointegración es la cantidad y calidad del hueso alveolar adyacente, es por esta razón que la técnica All-on-6, busca angular los implantes para una mejor distribución de las cargas y de esta manera evitar el avance de la enfermedad periodontal. En contrapartida, algunas situaciones perjudiciales son las extracciones traumáticas,<sup>(9)</sup> motivo este por el cual en el presente caso se realizaron las exodoncias mínimamente invasiva de las estructuras dentarias.

A fin de minimizar la reabsorción ósea en una misma visita se realiza la instalación inmediata de los implantes y las extracciones dentales, de este modo se reducen los defectos de las paredes óseas y las tasas de éxito son semejantes a las de los implantes curados. Entre otras ventajas como la reducción del número de procedimientos quirúrgicos y la mayor aceptación por los pacientes, no encontrándose diferencias en relación a la osteointegración entre los pacientes localmente afectados periodontalmente y aquellos periodontalmente sanos, siempre y cuando sean tomados los debidos cuidado pre y post operatorios. Una combinación de implantes verticales e inclinados ofrecen la ventaja de minimizar procedimientos auxiliares de aumento óseo.<sup>(5)</sup>

En Colombia también se ha publicado sobre pacientes geriatras con reabsorción ósea severa y su tratamiento con implantología. Luego de analizar los medios diagnósticos y la evidencia científica; se logró posicionar implante dental simultáneo a la elevación de seno maxilar técnica de ventana lateral; cuatro meses después se realizó la segunda fase quirúrgica y finalmente fue rehabilitado con una corona en zirconio.<sup>(10)</sup> No obstante, no fue utilizada la técnica All-on-6, lo cual no coincide con la presente investigación.

Otras presentaciones de caso han tratado la rehabilitación implanto soportada con técnica All-on-4 y All-on-6, tal es el caso de una mujer brasileña con evidencia radiográfica de reabsorción maxilar.<sup>(5)</sup> En Austria realizaron un estudio retrospectivo en el cual registraron los factores de riesgo que estuvieran relacionados con el paciente y el implante, los cuales incluían diabetes y tabaquismo, así mismo también se evaluaron los parámetros de tratamiento los cuales incluían los procedimientos quirúrgicos y los tipos de brechas. En un total de 1132 pacientes con edad media entre 50,6 y 16,5 años.<sup>(11)</sup>

Asimismo un estudio realizado en Japón en el 2020 evaluaron las perspectivas futuras de los implantes dentales, resaltaron los autores la tasa de supervivencia de los implantes dentales, la cual supera el 90 %, sin olvidar aquellos factores humanos como las habilidades quirúrgicas del estomatólogo.<sup>(12)</sup>

Igualmente, una tesis defendida en la Universidad Iberoamericana, de Santo Domingo, se aplicó un cuestionario a los odontólogos que cursaban talleres de postgrados de cirugía bucal, periodoncia y rehabilitación bucal. Los investigadores concluyeron que el 72 % obtuvieron un alto nivel de conocimientos sobre las contraindicaciones e indicaciones de los implantes dentales, y que al relacionar confianza y conocimientos los participantes que presentaron alto nivel de conocimientos también presentaron alto grado de confianza.<sup>(13)</sup> De ahí la importancia de una adecuada preparación por parte del facultativo, ya sea en el diagnóstico de la periodontitis, como en la correcta planificación quirúrgica y la selección de la técnica más propicia.

El presente caso mostró ausencia de complicaciones relacionadas con el procedimiento quirúrgico, evidenciando plena satisfacción con la estética y el procedimiento rehabilitador. La necesidad de realizar chequeos periódicos es crucial para asegurar la durabilidad del tratamiento. Los beneficios de las prótesis implanto soportadas son ampliamente reconocidos en la literatura científica. Cuando se realiza una rehabilitación protésica oral, se deben atender las expectativas del paciente en aras de satisfacer aquellas que sean posibles.<sup>(14)</sup>

## CONCLUSIONES

En el reporte de caso presentado, la enfermedad periodontal de base fue uno de los elementos principales a tener en consideración para poder colocar los implantes y rehabilitar al paciente protésicamente. La caries dental y los tratamientos pulporadiculares inconclusos eran un foco infeccioso que podía traer consecuencias más graves para el paciente. Por lo tanto, se realizó la técnica All-on-6 al valorar las indicaciones para la cual está diseñada, así como las condiciones óseas del paciente. A través de este procedimiento se pudo visualizar una mejoría en la estética dental dándose así solución a la preocupación y motivo por el cual acude a consulta, mejorando así su calidad de vida.

## REFERENCIAS BIBLIOGRÁFICAS

1. Guerra-Maticorena C, Bardález Daza R, Pomacóndor-Hernández C. Resultado de las sobredentaduras superiores según número de implantes dentales en pacientes edéntulos totales. *Odontología Vital* [Internet]. 2024 [citado 01/04/2025];1(40): 30-41. Disponible en: <https://doi.org/10.59334/ROV.v1i40.559>
2. Di Natale E. Elevación del piso del seno maxilar a través de la cresta ósea alveolar, mediante el uso de osteotomos: Reporte de caso clínico. *Acta odontol. venez* [Internet]. 2009 Jun [citado 08/05/2025]; 47(2): 383-389. Disponible en: [http://ve.scielo.org/scielo.php?script=sci\\_arttext&pid=S0001-63652009000200015&lng=es](http://ve.scielo.org/scielo.php?script=sci_arttext&pid=S0001-63652009000200015&lng=es)
3. Vinodh S, K Jingade RR, Ajjikuttira PA, Kyathappa P, Nataraj M, Chalana BO. Comparative evaluation to study the effect of implant support on complete fixed dental prosthesis fabricated with peek framework when implants placed in all-on-4 and all-on-6 situation, by strain gauge analysis and finite element analysis: an in vitro study. *J Indian Prosthodont Soc* [Internet]. 2023 [citado 02/03/2025]; 23(4): 373-8. Diponoble en: [https://doi.org/10.4103/jips.jips\\_196\\_23](https://doi.org/10.4103/jips.jips_196_23)
4. González Díaz ME, Toledo Pimentel B, Sarduy Bermúdez L, Morlaes Aguiar DR, de la Rosa Samper H, Veitía Cabarrocas F, et al. *Compendio de Periodoncia*. 2da edición [Internet]. La Habana: Editorial Ciencias Médicas; 2017 [citado 14/03/2025]. Disponible en: [http://bvs.sld.cu/libros\\_texto/compendio\\_periodoncia/indice\\_p.htm](http://bvs.sld.cu/libros_texto/compendio_periodoncia/indice_p.htm)
5. da Silva Mineiro GR, Almeida Santos Araujo MH, Loureiro Sousa VH, Dantas S, de Sousa Andrade LF, de Sousa Silva PL, Seles Oliveira FJ. et al Rehabilitación implantosoportada del maxilar atrófico: informe de un caso clínico. *Brazo. J. Implantol. Ciencias de la Salud* [Internet]. 2025 [citado 07/05/2025]; 7(4): 1374-87. Disponible en: <https://bjih.s.emnuvens.com.br/bjih/article/view/5691>
6. Saez-Alcaide LM. Effectiveness of the bone ring technique and simultaneous implant placement for vertical ridge augmentation: a systematic review. *International Journal of Implant Dentistry* [Internet]. 2020 [citado 03/03/2025]; 6(82): 1 - 9. Disponible en: <https://doi.org/10.1186/s40729-020-00280-0>



7. Arcia Díaz Y, Padrón Rodríguez MB, Rodríguez Piedra Y. Afectaciones estéticas bucales en la población geriátrica. Medimay [Internet]. 2021 [citado 04/04/2025]; 28(1): 62-70. Disponible en: <http://www.medimay.sld.cu/index.php/rcmh/article/view/1943>
8. Bersezio C, Zambrano G, Chaple Gil AM, Estay J, Fernández E. Evaluación de la autopercepción de estética dental en pacientes tratados con dos modalidades distintas de blanqueamiento dental. Rev Cubana Estomatol [Internet]. 2020 [citado 06/04/2025]; 57(2): e2229. Disponible en: <http://revestomatologia.sld.cu/index.php/est/article/view/2229>
9. Hameed MH, Gul M, Ghafoor R, Raza Khan F. Affiliations Expand. Vertical Ridge Gain with Various Bone Augmentation Techniques: A Systematic Review and Meta-Analysis. Journal of Prosthodontics [Internet]. 2019 [citado 07/04/2025]; 28(4): 421-427. Disponible en: <https://doi.org/10.1111/jopr.13028>
10. Jiménez Castellanos FA, Abril Lemus EK, Montaña Ortega L. Posicionamiento de implantes dentales simultáneos a la elevación de seno maxilar en rebordes con reabsorción severa. Rev. Cubana Estomatol [Internet]. 2021 [citado 08/04/2025]; 58(3). Disponible en: <https://revestomatologia.sld.cu/index.php/est/article/view/3073/1970#info>
11. Feher B, Lettner S, Heinze G, Karg F, Ulm C, Gruber R, et al. An advanced prediction model for postoperative complications and early implant failure. Clin Oral Implants Res [Internet]. 2020 [citado 08/04/2025]; 31(10): 928-35. Disponible en: <https://www.ncbi.nlm.nih.gov/pmc/articles/PMC7589383/>
12. Alghamdi HS, Jansen JA. The development and future of dental implants. Dental Materials Journal. Japanese Society for Dental Materials and Devices [Internet]. 2020 jun [citado 09/04/2025]; 39(2):167-172. Disponible en: <https://doi.org/10.4012/dmj.2019-140>
13. Martínez Ramírez T, García A, Reyes A. Evaluación de los conocimientos sobre implantología dental en los estudiantes de segundo año de la Escuela de Odontología de UNIBE [Tesis]. Santo Domingo: Universidad Iberoamericana; 2023 [citado 10/04/2025]. Disponible en: <https://ri.iberor.d/ibero/view/78997544788/pdf>
14. Villacrés Yancho DM, Miranda Anchundia AK, Sánchez Loor FA. Rehabilitación mediante implantes dentales combinados con prótesis parcial removible. Rev Inf Cient [Internet]. 2024 [citado 11/04/2025]; 103(Sup 1): e4809. Disponible en: <https://revinfcientifica.sld.cu/index.php/ric/article/view/4809>