



## PRESENTACIÓN DE CASO

### Curación de perforaciones iatrogénicas durante el tratamiento endodóntico: reporte de un caso

Healing of iatrogenic perforations during endodontic treatment: a case report

Cicatrização de perfurações iatrogênicas durante tratamento endodôntico: relato de caso

Luis Darío Pérez-Villalba<sup>1</sup>✉ , Adriana María García-Novillo<sup>1</sup> , Eugenio Rodrigo Navas-Llanos<sup>1</sup> 

<sup>1</sup>Universidad Regional Autónoma de los Andes, Ambato. Ecuador.

**Recibido:** 17 de junio de 2025

**Aceptado:** 18 de junio de 2025

**Publicado:** 24 de junio de 2025

**Citar como:** Pérez-Villalba LD, García-Novillo AM, Navas-Llanos ER. Curación de perforaciones iatrogénicas durante el tratamiento endodóntico: reporte de un caso. Rev Ciencias Médicas [Internet]. 2025 [citado: fecha de acceso]; 9(S1): e6810. Disponible en: <http://revcmpinar.sld.cu/index.php/publicaciones/article/view/6810>

### RESUMEN

**Introducción:** las perforaciones radiculares son comunicaciones entre el sistema de conductos radiculares y la superficie externa del diente, siendo necesario su diagnóstico preciso y tratamiento adecuado, para evitar las complicaciones y garantizar el éxito del procedimiento endodóntico.

**Objetivo:** evaluar la eficacia de la Biodentina en el sellado de perforaciones de furca durante el tratamiento endodóntico.

**Presentación de caso:** paciente de 19 años sufrió una perforación de furca durante un tratamiento de conducto radicular en el diente 46. Se utilizó Biodentina para sellar la perforación, logrando una curación completa. La Biodentina demostró ser una opción efectiva, con propiedades de sellado y compatibilidad tisular superiores al MTA. El diagnóstico preciso, la elección adecuada de materiales y la atención cuidadosa durante el tratamiento son cruciales para el éxito a largo plazo en la reparación de perforaciones de furca y otros defectos similares. Es fundamental continuar investigando para mejorar las opciones de tratamiento endodóntico y garantizar resultados clínicos óptimos.

**Conclusión:** el éxito del tratamiento endodóntico en perforaciones de furca depende de un diagnóstico preciso y la elección adecuada del sellador. La Biodentina, con excelente capacidad de sellado y alta compatibilidad con los tejidos, favorece la regeneración y supera al cemento de óxido de silicato en facilidad de manipulación.

**Palabras clave:** Diagnóstico; Defectos de Furcación; Tomografía CBCT; Tratamiento Endodóntico.

## ABSTRACT

**Introduction:** root perforations are communications between the root canal system and the external surface of the tooth, requiring accurate diagnosis and appropriate treatment to avoid complications and ensure the success of the endodontic procedure.

**Objective:** to evaluate the efficacy of Biodentin in sealing furcation perforations during endodontic treatment.

**Case presentation:** a 19-year-old patient suffered a furcation perforation during root canal treatment on tooth 46. Biodentin was used to seal the perforation, resulting in complete healing. Biodentin proved to be an effective option, with sealing properties and tissue compatibility superior to MTA. Accurate diagnosis, appropriate material selection, and careful attention during treatment are crucial for long-term success in the repair of furcation perforations and other similar defects. Continued research is essential to improve endodontic treatment options and ensure optimal clinical outcomes.

**Conclusion:** the success of endodontic treatment in furcation perforations depends on an accurate diagnosis and the appropriate choice of sealant. Biodentin, with its excellent sealing capacity and high tissue compatibility, promotes regeneration and is superior to silicate oxide cement in terms of ease of handling.

**Keywords:** Diagnosis; Furcation Defects; Cone-Beam Computed Tomography; Dental Implantation; Endosseous, Endodontic.

## RESUMO

**Introdução:** Perfurações radiculares são comunicações entre o sistema de canais radiculares e a superfície externa do dente. O diagnóstico preciso e o tratamento adequado são necessários para evitar complicações e garantir o sucesso do procedimento endodôntico.

**Objetivo:** Avaliar a eficácia do Biodentin no selamento de perfurações de furca durante o tratamento endodôntico.

**Apresentação do caso:** Paciente de 19 anos sofreu uma perfuração de furca durante o tratamento de canal radicular do dente 46. O Biodentin foi utilizado para selar a perfuração, obtendo-se a cicatrização completa. O Biodentin mostrou-se uma opção eficaz, com propriedades de selamento e biocompatibilidade superiores ao MTA. O diagnóstico preciso, a seleção adequada do material e a atenção cuidadosa durante o tratamento são cruciais para o sucesso a longo prazo no reparo de perfurações de furca e outros defeitos semelhantes. A pesquisa contínua é essencial para aprimorar as opções de tratamento endodôntico e garantir resultados clínicos ótimos.

**Conclusão:** O sucesso do tratamento endodôntico para perfurações de furca depende do diagnóstico preciso e da escolha adequada do cimento obturador. O Biodentin, com sua excelente capacidade de selamento e alta biocompatibilidade, promove a regeneração e supera o cimento de óxido de silicato em facilidade de manuseio.

**Palavras-chave:** Diagnóstico; Defeitos de Furca; Cbct; Tratamento Endodôntico.

## INTRODUCCIÓN

Las perforaciones radiculares pueden surgir de forma patológica, es decir, por procesos de resorción o por caries, o pueden producirse de forma iatrogénica como complicación durante o después del tratamiento del conducto radicular.<sup>(1)</sup> El Glosario de Términos Endodónticos de la Asociación Americana de Endodontistas (AAE), define las perforaciones como comunicaciones mecánicas o patológicas entre el sistema de conductos radiculares y la superficie externa del diente.<sup>(2)</sup> La lesión subsiguiente del periodonto da lugar al desarrollo de inflamación, destrucción de las fibras periodontales, reabsorción ósea, formación de tejido granulomatoso, proliferación del epitelio y desarrollo de un defecto periodontal.<sup>(3)</sup>

Las perforaciones radiculares pueden ocurrir en cualquier parte de la raíz y clasificarse según el momento en que se producen en relación con el tratamiento del conducto radicular. Pueden ser preoperatorias, generalmente patológicas, como las causadas por reabsorción o caries; intraoperatorias, derivadas de accidentes durante la preparación de la cavidad de acceso o la instrumentación del conducto; o postoperatorias, relacionadas con errores al preparar un espacio postoperatorio. Identificar correctamente el origen de la perforación es crucial para determinar el enfoque adecuado de tratamiento y mejorar el pronóstico clínico. Según Kvinnsland,<sup>(4)</sup> 53 % de las perforaciones iatrogénicas se producen durante la inserción de postes (tratamiento prostodóntico) y el 47 % restante se produce durante el tratamiento rutinario del conducto radicular.

Para evitar complicaciones durante el tratamiento del conducto radicular, es esencial conocer a fondo la ubicación y las dimensiones de la cámara pulpar, así como las variaciones anatómicas del diente concreto y su sistema de conductos. El examen cuidadoso de las vistas radiográficas es importante para evaluar la forma y profundidad de la cámara pulpar y la anchura del suelo de la furca.<sup>(3)</sup>

En dientes multirradiculares, las perforaciones en la furca pueden ocurrir al eliminar dentina del suelo de la cámara en la búsqueda de los orificios del conducto. Estas perforaciones en la parte coronal suelen deberse a factores como angulaciones radiculares, calcificaciones, variaciones anatómicas, identificación errónea de los conductos o eliminación excesiva de dentina. Además, intentos de localizar orificios calcificados o el ensanchamiento excesivo de raíces curvas pueden provocar perforaciones radiculares laterales. Las perforaciones por sobre instrumentación ocurren principalmente en la porción coronal o media de la raíz, tienen forma ovoide y se conocen como perforaciones en tira.<sup>(5)</sup>

El diagnóstico de la presencia y localización de una perforación, así como la determinación de un plan de tratamiento, pueden suponer un reto. Dado que el tiempo transcurrido entre la creación de la perforación y su reparación es crítico para el pronóstico del diente, la determinación precoz y precisa de la presencia de una perforación es de vital importancia.<sup>(3)</sup> El diagnóstico debe confirmarse mediante observaciones clínicas que incluyan aspectos etiológicos y hallazgos radiográficos.

La primera aparición clínica de una perforación se asocia con frecuencia a una hemorragia profusa del defecto dentro de la cámara o el conducto. Si la anestesia no es adecuada, el paciente puede experimentar un dolor repentino cuando se produce la perforación. Se ha demostrado que la evaluación indirecta de la hemorragia mediante puntas de papel es útil para identificar perforaciones más pequeñas o perforaciones en tira dentro del canal. El uso de la magnificación (es decir, el microscopio quirúrgico) ha ganado popularidad, ya que proporciona una mejor visualización y una magnificación e iluminación mejoradas que permiten un diagnóstico más fácil y claro. Las perforaciones mínimas pueden pasar desapercibidas con facilidad, comprometiendo

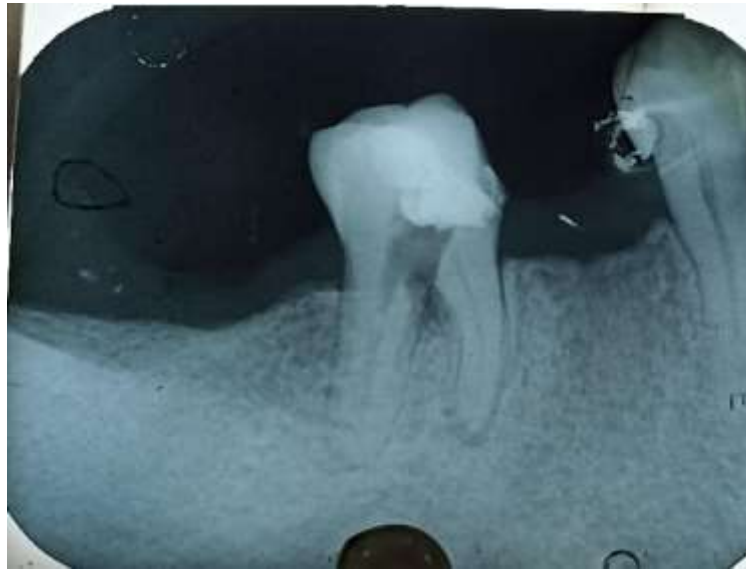el resultado del tratamiento. El uso de un microscopio quirúrgico durante el tratamiento se considera un factor importante a la hora de reparar un punto de perforación, y las altas tasas de éxito con el uso de MTA pueden atribuirse a esa combinación.<sup>(6,7)</sup>

Las vistas radiográficas anguladas son esenciales para un diagnóstico preciso, aunque la detección de perforaciones radiculares puede ser difícil debido a la superposición con la estructura ósea intacta. La tomografía computarizada de haz cónico (CBCT) ofrece información tridimensional más concluyente y se recomienda con un campo de visión (FOV) pequeño para minimizar la exposición a la radiación y mejorar la calidad de imagen. Sin embargo, la presencia de estructuras de alta densidad puede generar artefactos que afectan la precisión diagnóstica. Ajustar el contraste en el software digital puede ayudar a reducir estos inconvenientes y mejorar la interpretación de la imagen.<sup>(8,9)</sup>

La prevención de perforaciones durante un tratamiento de endodoncia es crucial para el éxito del procedimiento. Para evitar perforaciones, es fundamental que el odontólogo tenga experiencia y habilidad, realice una evaluación exhaustiva del diente, utilice técnicas cuidadosas y herramientas adecuadas, y esté atento a la anatomía dental. El control de la presión y la velocidad, el uso de magnificación y radiografías de control también son importantes para minimizar el riesgo de perforaciones inadvertidas. Sin embargo, cuando se produce una perforación durante un tratamiento de endodoncia, es crucial tomar medidas inmediatas para abordar la situación y minimizar cualquier daño adicional. Por tal motivo, el objetivo de este reporte es mostrar una técnica de sellado de una perforación de furca (tipo B) mediante la utilización de un biomaterial dental.

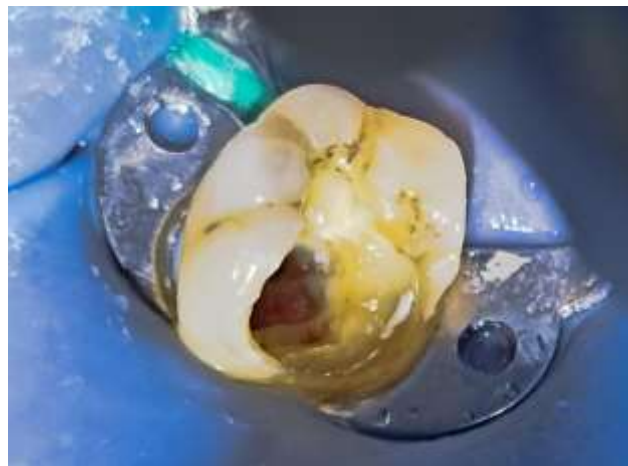
## REPORTE DEL CASO CLÍNICO

Se presenta el caso de una paciente de 19 años que acudió a consulta con dolor e incomodidad en su muela inferior derecha durante las últimas dos semanas. La paciente describió dolor intermitente leve en el diente 46, exacerbado por la acumulación de alimentos. Las pruebas de vitalidad sugirieron como diagnóstico presuntivo pulpitis irreversible. Por tal motivo se realizó el alivio del dolor mediante la eliminación de la pulpa cameral y debido al poco tiempo para el procedimiento se perforó la furca durante la localización de los conductos mesiales. Luego de cuatro meses aproximadamente regresó la paciente para terminar el tratamiento y la radiografía periapical intraoral reveló una radiolucidez bien definida en la región de la furca (Figura 1), indicativa de perforación, junto con una radiolucidez periapical en los conductos mesiales, sugestiva de periodontitis apical. El plan de tratamiento establecido fue un enfoque de tratamiento de conductos no quirúrgico.



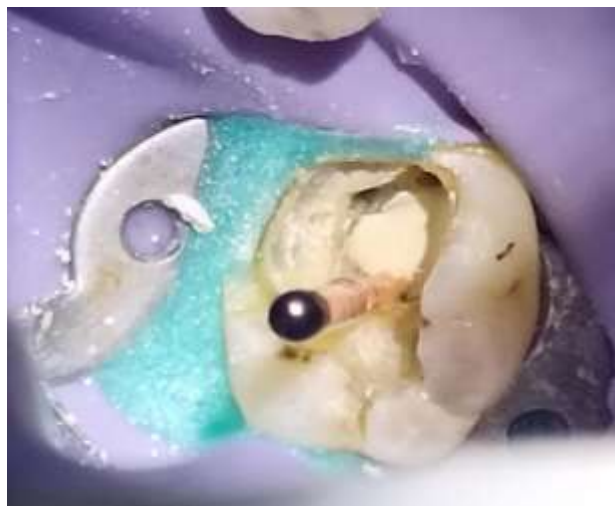**Fig.1** Perforación en la unión de las dos raíces del O.D # 4.6.

Después de la anestesia con mepivacaína con adrenalina (1/1000000) (Septodont, Francia), se procedió a descontaminar la perforación mediante la aplicación de hidróxido de calcio puro  $\text{Ca}(\text{OH})_2$  con la ayuda de un porta amalgama y se dejó por 15 días. En la segunda cita, se retiró la restauración temporal que se colocó en la cita anterior. Se observó que la cavidad estaba seca. Se confirmó la perforación de la furca mediante observación directa (Figura 2).



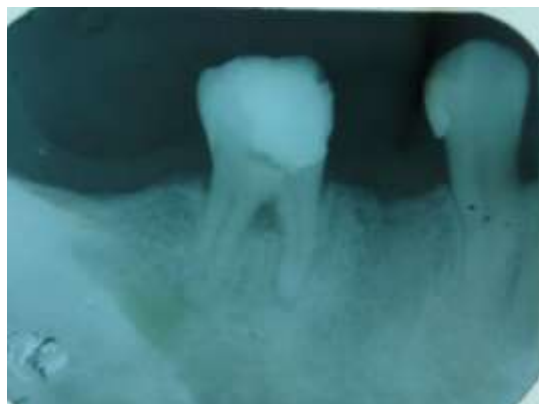**Fig.2** Apreciación clínica de la perforación.

Se localizaron y negociaron completamente los conductos mesiales, ubicados a un milímetro de la perforación, utilizando limas WaveOne Gold Primary y posteriormente WaveOne Gold Medium (Dentsply Sirona, Suiza). Se colocó vaselina (Weir, Ecuador) en los conos de gutapercha Medium y se los ubicó dentro de los conductos hasta la longitud de trabajo (Figura 3).



**Fig.3** Cono de gutapercha 40.05 con vaselina dentro del conducto.

Posteriormente, con los conos dentro de los conductos, se selló la perforación con Biodentine (Septodont, Francia) siguiendo las instrucciones del fabricante para su mezcla y se esperó 15 minutos, se retiraron los conos de gutapercha, se rellenaron los conductos con mediación intracanal ( $\text{Ca}(\text{OH})_2$ ) y se colocó IRM (Dentsply Sirona, Suiza) como material de obturación provisional por siete días. Se recetaron analgésicos y la paciente comentó que estuvo asintomática a partir del día siguiente. La paciente fue llamada después de los siete días para la obturación definitiva de los conductos radiculares con cemento endodóntico Ah plus (Dentsply Sirona, Suiza). Luego de un mes se realizó la radiografía de control donde se pudo observar el sellado completo de la perforación (Figura 4) pero con signos de un proceso apical que estaba en proceso de sanación.



**Fig. 4** Sellado de la perforación.

## DISCUSIÓN

El plan de tratamiento adecuado requiere un diagnóstico preciso; para esto, se recomienda la utilización de tomografías CBCT debido a su alta resolución y su efectividad. En este informe de caso, la perforación de furca fue sellada con biodentina que se compone principalmente de cemento de silicato tricálcico, lo que facilita una mejor depuración durante el proceso de fabricación y puede explicar el tamaño más homogéneo de las partículas.<sup>(10)</sup>

El sellado con cemento a base de silicato se asocia con la desinfección de la zona para garantizar el éxito del tratamiento del conducto radicular en dientes perforados o inmaduros.<sup>(11,12)</sup>

Un estudio de Al-Nazhan demostró que la Biodentina premezclada utilizada para reparar la perforación de la furcación en dientes humanos obtuvo mejores resultados a nivel clínico y radiográfico que el MTA debido a su facilidad de manipulación y propiedades de sellado y a su mayor compatibilidad tisular. La mayor compatibilidad tisular de la Biodentina frente al MTA se atribuyó a la ausencia de metales pesados presentes en el MTA, que se filtran a los tejidos y fluidos corporales.<sup>(13)</sup> También mencionaron que la pequeña cantidad utilizada para reparar el defecto de perforación no influye en la tasa de cicatrización.

Aparte de las características biológicas y físicas de la Biodentina, el tamaño de la perforación de la furca puede influir en el proceso de cicatrización. El tamaño de las perforaciones examinadas en estudios con animales oscilaba entre 0,5 y 1 mm en roedores y entre 1 y 1,4 mm en perros. Sin embargo, un estudio reciente concluyó que el tamaño de la perforación no influye en el resultado del tratamiento,<sup>(14)</sup> en contraste con los resultados de Askerbeyli Örs et al.<sup>(15)</sup> Los resultados contradictorios deben considerarse cuidadosamente debido a las variaciones en los diseños de los estudios, la metodología de evaluación, los materiales utilizados, el tamaño de la perforación, el tipo de diente, la ubicación y el período de seguimiento.

En un estudio realizado por Al-Nazhan,<sup>(16)</sup> donde se utilizó Biodentina en cinco casos se produjo una curación completa en todos excepto uno. Pruthi et al.,<sup>(17)</sup> utilizaron con éxito fibrina rica en plaquetas como matriz externa en el tratamiento de la perforación furcal. Se colocó en la zona perforada y luego se compactó Biodentine sobre ella. Se observó una curación completa del defecto. Lo atribuyeron a las propiedades osteoconductoras y osteoinductoras del tejido de fibrina reabsorbible rico en plaquetas para potenciar la regeneración ósea, con la consiguiente aceleración de la cicatrización de las heridas.

Finalmente, una revisión sistemática reveló que la Biodentina y el MTA se comportaron de forma similar y produjeron excelentes resultados de tratamiento, independientemente de las diferencias en el modelo experimental. En este caso clínico también se observó esta similitud.<sup>(16)</sup>

## CONCLUSIÓN

El éxito del tratamiento endodóntico en perforaciones de furca depende de un diagnóstico preciso y de la elección adecuada del material de sellado. Las tomografías CBCT ofrecen alta resolución para mejorar la evaluación del caso. En este informe, la Biodentina, compuesta de cemento de silicato tricálcico, demostró ser eficaz debido a su facilidad de manipulación, excelente sellado y mayor compatibilidad tisular en comparación con el MTA, favoreciendo la cicatrización y regeneración. La elección del material debe basarse en factores clínicos específicos y disponibilidad, mientras que la investigación continua es clave para optimizar las opciones de tratamiento y garantizar resultados exitosos a largo plazo.

## REFERENCIAS BIBLIOGRÁFICAS

1. Roda RS. Root perforation repair: surgical and nonsurgical management. Pract Proced Aesthetic Dent PPAD [Internet]. agosto de 2001 [Citado 15/05/2025];13(6): 467-72; quiz 474. Disponible en: <https://pubmed.ncbi.nlm.nih.gov/11544819/>
2. AAE. Glossary of Endodontic Terms. [Internet]. Chicago, IL; 2020 [Citado 15/05/2025]. Disponible en: <file:///C:/Users/User/Downloads/Glossary%20Of%20Endodontic%20Terms%20-%20UPDATED%20MARCH%202020%20050720.pdf>
3. Tesis I, Fuss Z. Diagnosis and treatment of accidental root perforations. Endod Top [Internet]. marzo de 2006 [Citado 15/05/2025]; 13(1): 95-107. Disponible en: <https://onlinelibrary.wiley.com/doi/full/10.1111/j.1601-1546.2006.00213.x>
4. Kvinnsland I, Oswald RJ, Halse A, Grønningsæter AG. A clinical and roentgenological study of 55 cases of root perforation. Int Endod J [Internet]. marzo de 1989 [Citado 15/05/2025]; 22(2): 75-84. Disponible en: <https://pubmed.ncbi.nlm.nih.gov/2599663/>
5. Siew K, Lee AHC, Cheung GSP. Treatment Outcome of Repaired Root Perforation: A Systematic Review and Meta-analysis. J Endod [Internet]. noviembre de 2015 [Citado 15/05/2025]; 41(11):1795-804. Disponible en: <https://pubmed.ncbi.nlm.nih.gov/26364002/>
6. Bryan EB, Woollard G, Mitchell WC. Nonsurgical repair of furcal perforations: a literature review. Gen Dent [Internet]. 1999 [Citado 15/05/2025]; 47(3): 274-8; quiz 279-80. Disponible en: <https://pubmed.ncbi.nlm.nih.gov/10687439/>
7. Torabinejad M, Pairokh M, Dummer PMH. Mineral trioxide aggregate and other bioactive endodontic cements: an updated overview – part II: other clinical applications and complications. Int Endod J [Internet]. marzo de 2018 [Citado 15/05/2025]; 51(3):284-317. Disponible en: <https://pubmed.ncbi.nlm.nih.gov/28846134/>
8. Venskutonis T, Plotino G, Juodzbaly G, Mickevičienė L. The Importance of Cone-beam Computed Tomography in the Management of Endodontic Problems: A Review of the Literature. J Endod [Internet]. diciembre de 2014 [Citado mayo de 215/05/2025025]; 40(12): 1895-901. Disponible en: <https://pubmed.ncbi.nlm.nih.gov/25287321/>
9. Patel S, Brown J, Pimentel T, Kelly RD, Abella F, Durack C. Cone beam computed tomography in Endodontics – a review of the literature. Int Endod J [Internet]. 2019 Aug [Citado 15/05/2025]; 52(8): 1138-1152. Disponible en: <https://pubmed.ncbi.nlm.nih.gov/30868610/>
10. Abu Hasna A, Pinto ABA, Minhoto GB, Corazza BJM, Carvalho CAT, Ferrari CH. Pictograph system for diagnosis making and data management in endodontics. Braz Dent Sci [Internet]. Sep 2020 [Citado 15/05/2025]; 23(4): 6. Disponible en: <https://bds.ict.unesp.br/index.php/cob/article/view/2056>
11. Estrela C, Decurcio DDA, Rossi-Fedele G, Silva JA, Guedes OA, Borges ÁH. Root perforations: a review of diagnosis, prognosis and materials. Braz Oral Res [Internet]. 18 de octubre de 2018 [citado 28/03/2024]; 32(suppl1). Disponible en: [http://www.scielo.br/scielo.php?script=sci\\_arttext&pid=S1806-83242018000500608&lng=en&tlng=en](http://www.scielo.br/scielo.php?script=sci_arttext&pid=S1806-83242018000500608&lng=en&tlng=en)

12. Abu Hasna A, Pereira Santos D, Gavlik De Oliveira TR, Pinto ABA, Pucci CR, Lage-Marques JL. Apicoectomy of Perforated Root Canal Using Bioceramic Cement and Photodynamic Therapy. Testarelli L, editor. Int J Dent [Internet]. 9 de diciembre de 2020 [citado 28/03/2024]; 2020: 6677588. Disponible en: <https://pubmed.ncbi.nlm.nih.gov/33376491/>
13. Schembri M, Peplow G, Camilleri J. Analyses of Heavy Metals in Mineral Trioxide Aggregate and Portland Cement. J Endod [Internet]. julio de 2010 [citado 28/03/2024]; 36(7): 1210-5. Disponible en: <https://pubmed.ncbi.nlm.nih.gov/20630301/>
14. Gorni FG, Andreano A, Ambrogi F, Brambilla E, Gagliani M. Patient and Clinical Characteristics Associated with Primary Healing of Iatrogenic Perforations after Root Canal Treatment: Results of a Long-term Italian Study. J Endod [Internet]. febrero de 2016 [citado 28/03/2024]; 42(2): 211-5. Disponible en: <https://pubmed.ncbi.nlm.nih.gov/26743731/>
15. Askerbeyli Örs S, Aksel H, Küçükkaya Eren S, Serper A. Effect of perforation size and furcal lesion on stress distribution in mandibular molars: a finite element analysis. Int Endod J [Internet]. marzo de 2019 [citado 28/03/2024]; 52(3): 377-84. Disponible en: <https://pubmed.ncbi.nlm.nih.gov/30193002/>
16. Al-Nazhan S, El Mansy I, Al-Nazhan N, Al-Rowais N, Al-Awad G. Outcomes of furcal perforation management using Mineral Trioxide Aggregate and Biodentine: a systematic review. J Appl Oral Sci [Internet]. 2022 [citado 28/03/2024]; 30: e20220330. Disponible en: <https://pubmed.ncbi.nlm.nih.gov/36477558/>
17. Pruthi PJ, Goel S, Yadav P, Nawal RR, Talwar S. Novel application of a calcium silicate-based cement and platelet-rich fibrin in complex endodontic cases: a case series. Gen Dent [Internet]. 2020 [citado 28/03/2024]; 68(3): 46-9. Disponible en: <https://pubmed.ncbi.nlm.nih.gov/32348243/>