



Intrusión de molares en mordida abierta: efectos en dimensión vertical y articulación temporomandibular

Molar intrusion in open bite: effects on vertical dimension and temporomandibular joint

Intrusão molar em mordida aberta: efeitos na dimensão vertical e na articulação temporomandibular

Elizabeth Estrella Paucar Toribio¹ , Rocío del Pilar Sandoval Gálvez² , Lucas Bastian Quiroz Matamoros³ , Montserrat Casals Soderlund⁴ 

¹Universidad San Sebastián, Santiago de Chile, Chile.

²Universidad Mayor, Santiago de Chile, Chile.

³Universidad del Desarrollo, Santiago de Chile, Chile.

⁴Universidad de los Andes, Santiago de Chile, Chile.

RESUMEN

Introducción: la intrusión molar, usada para corregir mordidas abiertas anteriores, reduce la dimensión vertical y provoca rotación mandibular, pero podría alterar la posición condilar y afectar la articulación temporomandibular.

Objetivo: analizar los efectos de la intrusión molar sobre la articulación temporomandibular y la dimensión vertical, evaluando alteraciones articulares y la estabilidad esquelética tras el tratamiento.

Métodos: se realizó una revisión sistemática de la literatura científica en diferentes bases de datos, utilizando un algoritmo de búsqueda para identificar fuentes pertinentes. Los estudios seleccionados, tras aplicar rigurosos criterios de inclusión y exclusión, fueron evaluados críticamente en cuanto a actualidad, calidad metodológica y relevancia temática, integrándose de manera coherente en la síntesis final de la revisión.

Desarrollo: la intrusión molar disminuye la dimensión vertical, con mayor efecto en pacientes en crecimiento y con anclaje esquelético. En la articulación temporomandibular, no se observó empeoramiento de disfunciones previas; en articulaciones sanas o estabilizadas, incluso se describieron mejoras clínicas. La estabilidad de la corrección vertical y la rotación mandibular se mantiene en seguimientos de mediano plazo con mínima recidiva. Sin embargo, la variabilidad en los métodos diagnósticos y la breve duración de los estudios limitan la generalización de estos hallazgos.

Conclusiones: la intrusión molar ofrece beneficios estéticos y funcionales, reduciendo la dimensión vertical y favoreciendo la rotación mandibular sin efectos adversos aparentes sobre la articulación temporomandibular. Se requieren estudios a largo plazo y metodologías diagnósticas uniformes para confirmar completamente estos hallazgos actuales.

Palabras clave: Mordida Abierta; Técnicas De Movimiento Dental; Trastornos De La Articulación Temporomandibular.

Citación: Paucar Toribio EE, Sandoval Gálvez RDP, Quiroz Matamoros LC, Casals Soderlund M. Intrusión de molares en mordida abierta: efectos en dimensión vertical y articulación temporomandibular Rev Ciencias Médicas [Internet]. 2026 [citado: fecha de acceso]; 30(2026): e6835. Disponible en: <http://revcompinar.sld.cu/index.php/publicaciones/article/view/6835>

Recibido: 13 de julio de 2025

Aceptado: 16 de febrero de 2026

Publicado: 17 de marzo de 2026

ABSTRACT

Introduction: molar intrusion, used to correct anterior open bites, reduces vertical dimension and causes mandibular rotation, but it may alter condylar position and affect the temporomandibular joint.

Objective: to analyze the effects of molar intrusion on the temporomandibular joint and vertical dimension, evaluating joint alterations and skeletal stability after treatment.

Methods: a systematic review of the scientific literature was conducted in different databases, using a search algorithm to identify relevant sources. The selected studies, after applying rigorous inclusion and exclusion criteria, were critically appraised in terms of currency, methodological quality, and thematic relevance, and coherently integrated into the final synthesis of the review.

Development: molar intrusion decreases vertical dimension, with a greater effect in growing patients and those with skeletal anchorage. In the temporomandibular joint, no worsening of previous dysfunctions was observed; in healthy or stabilized joints, clinical improvements were even described. The stability of the vertical correction and mandibular rotation is maintained in medium-term follow-up with minimal relapse. However, variability in diagnostic methods and the short duration of the studies limit the generalizability of these findings.

Conclusions: molar intrusion offers aesthetic and functional benefits, reducing the vertical dimension and promoting mandibular rotation without apparent adverse effects on the temporomandibular joint. Long-term studies and standardized diagnostic methodologies are required to fully confirm these current findings.

Keywords: Open Bite; Tooth Movement Techniques; Temporomandibular Joint Disorders.

RESUMO

Introdução: A intrusão molar, utilizada para corrigir mordidas abertas anteriores, reduz a dimensão vertical e provoca rotação mandibular, mas pode alterar a posição condilar e afetar a articulação temporomandibular.

Objetivo: Analisar os efeitos da intrusão molar na articulação temporomandibular e na dimensão vertical, avaliando as alterações articulares e a estabilidade esquelética após o tratamento.

Métodos: Foi realizada uma revisão sistemática da literatura científica em diferentes bases de dados, utilizando um algoritmo de pesquisa para identificar fontes relevantes. Os estudos selecionados, após a aplicação de critérios rigorosos de inclusão e exclusão, foram avaliados criticamente em termos de atualidade, qualidade metodológica e relevância temática, e integrados de forma coerente na síntese final da revisão.

Desenvolvimento: A intrusão molar diminui a dimensão vertical, com maior efeito nos pacientes em crescimento e nos que apresentam ancoragem esquelética. Na articulação temporomandibular não se observou agravamento das disfunções prévias; em articulações saudáveis ou estabilizadas, foram descritas até melhorias clínicas. A estabilidade da correção vertical e da rotação mandibular mantém-se no seguimento a médio prazo com mínima recidiva. No entanto, a variabilidade nos métodos de diagnóstico e a curta duração dos estudos limitam a generalização destes achados.

Conclusões: A intrusão molar oferece benefícios estéticos e funcionais, reduzindo a dimensão vertical e promovendo a rotação mandibular sem efeitos adversos aparentes na articulação temporomandibular. Estudos a longo prazo e metodologias de diagnóstico padronizadas são necessários para confirmar plenamente estes achados atuais.

Palavras-chave: Mordida Aberta; Técnicas de Movimentação Dentária; Transtornos da Articulação Temporomandibular.

INTRODUCCIÓN

La mordida abierta se define como la maloclusión en que uno o más dientes no alcanzan el plano oclusal y no se establece contacto con sus antagonistas. Esta definición, aunque bastante aceptada, no es única, y varía según los distintos autores.⁽¹⁾ Su etiología es multifactorial, involucrando factores genéticos, anatómicos y ambientales.^(2,3,4) A nivel genético, se incluyen síndromes craneofaciales como Crouzon o Treacher-Collins, y polimorfismos en genes como MMP9 y TNF- α , que alteran el patrón de crecimiento esquelético.⁽³⁾ Anatómicamente, se ha asociado a macroglosia, elongación del tercio facial inferior, aumento de la altura dentoalveolar posterior y rotación mandibular horaria.^(1,2)

En el plano ambiental, destacan factores como los malos hábitos orales, entre ellos la succión digital, el uso prolongado de chupete y el empuje lingual. También se incluyen la obstrucción respiratoria crónica, provocada por condiciones como la hipertrofia adenoidea o amigdalina, y las disfunciones musculares orofaciales, como la hipotonía, todos ellos con impacto directo en la función del sistema estomatognático.^(1,2,4)

El tratamiento debe iniciarse idealmente durante la dentición mixta, etapa en la que se obtienen respuestas más favorables a nivel esquelético y funcional.^(2,4) Las opciones terapéuticas incluyen aparatos reeducadores linguales, dispositivos funcionales, aparatología fija, fuerzas extraorales y bloques posteriores de resina,⁽¹⁾ así como control de hábitos y mioterapia.

En adolescentes y adultos, la planificación debe considerar la complejidad funcional y estética de la maloclusión.⁽⁵⁾ Las terapias con bloques de resina y dispositivos de anclaje temporal (TAD's) han sido descritas en la literatura para permitir una intrusión molar controlada siendo eficaces en casos moderados.^(3,5) En casos severos, el tratamiento ortodóncico puede complementarse con cirugía ortognática según el análisis cefalométrico y los objetivos esqueléticos del caso.

Todo tratamiento ortodóncico debe iniciar con una evaluación integral de la salud articular y muscular, ya que cualquier alteración en estos componentes puede comprometer la estabilidad y el pronóstico terapéutico. La intrusión molar, como técnica utilizada en la corrección de mordida abierta anterior, ha sido asociada con posibles modificaciones en la dimensión vertical y en la relación condilar de la articulación temporomandibular dentro de la cavidad glenoidea. Esta situación plantea interrogantes sobre el posible impacto de la intrusión molar en la articulación temporomandibular (ATM). Por ello, esta revisión se centró en analizar los efectos de la intrusión molar sobre la ATM y la dimensión vertical evaluando tanto las posibles alteraciones articulares como la estabilidad esquelética postratamiento.

MÉTODOS

Se llevó a cabo una revisión sistemática de literatura científica utilizando las siguientes bases de datos: PUBMED, Epistemonikos y EBSCO.

critérios de inclusión:

- Estudios publicados entre el año 2014 y el 2024 en inglés y español.
- Estudios que se enfocaron en técnica de Intrusión de molares en pacientes con mordida abierta, estudios que evalúen la disminución de dimensión vertical (DV) y sus efectos en la ATM.
- Estudios cuyo diseño metodológico incluyó ensayos clínicos controlados aleatorizados (RCTs), estudios prospectivos y retrospectivos.

Criterios de exclusión:

- Estudios que usaron otra técnica distinta a la intrusión de molares
- Cartas al editor, artículos de revisión, estudio en animales, y reporte de caso, fueron excluidos.

Para la presente búsqueda se utilizaron una combinación de palabras claves y términos de título en MeSH: "molar intrusion" AND ("open bite OR "anterior open bite) AND ("vertical dimension" OR "occlusal vertical dimension") AND ("temporomandibular joint disorders" OR "TMJ dysfunction")

Análisis y procesamiento de datos

El informe de la presente investigación sistemática siguió el conjunto de Directrices de los elementos de informe preferidos para revisiones sistemáticas y metaanálisis (PRISMA). La búsqueda arrojó 372 artículos en total, resultando en 104 artículos después de eliminar los artículos duplicados y leer títulos. De ellos, 85 artículos fueron excluidos por no cumplir con los criterios de inclusión, las razones de exclusión se encuentran en la figura 1. Finalmente, un total de 19 artículos fueron seleccionados para la revisión.

La extracción de datos incluyó información bibliométrica y características específicas de los pacientes como edad, número de pacientes, así como los outcomes de cambios observados en la dimensión vertical y en la articulación temporomandibular, evaluados mediante telerradiografía lateral, CBCT de ATM y MRI de ATM, como se detalla a continuación.

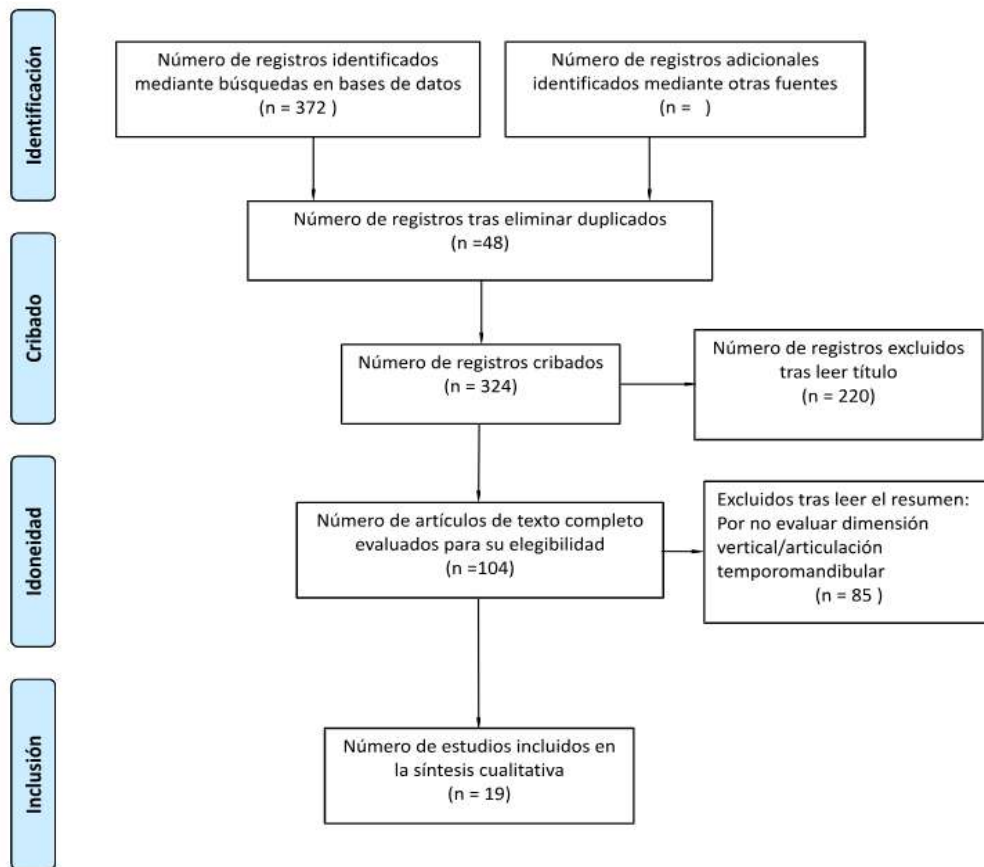


Fig. 1 PRISMA diagrama de flujo.

Telerradiografía Lateral (2D):

Ángulos: Silla/Nasion(S/N)-Plano Mandibular (MP), SN-Gonion/Gnation (Go/Gn), Plano de Frankfort (FH)/MP, ANB, SNB.

Medidas Lineales: Altura Facial Inferior Anterior (LAFH), altura de molares (U6-PP), Distancia vertical desde el mentón al plano palatino (Me/PP)

Relación Mandibular: Ubicación y rotación de Gonion (Go), Pogonion (Pog), y Mentón (Me). Ángulo entre el plano palatino (ANS-PNS) y el plano mandibular (Go-Me)

CBCT (Cone Beam Computed Tomography) y MRI (Magnetic Resonance Imaging) (3D):
Posición Condilar: Observación de la posición del cóndilo en la fosa articular.

Espacio Articular: Análisis de las distancias articulares y volumen del espacio retro discal.

Cambios morfológicos: Evaluación de signos de remodelación ósea en el cóndilo y cambios en el volumen articular.

Ángulos: SN-MP, SN-GoGn, FH-MP, ANB, SNB.

Medidas Lineales: LAFH, TFH, altura de molares (U6-PP).

Relación Mandibular: Ubicación y rotación de Gonion (Go), Pogonion (Pog), y Mentón (Me).

Riesgo de sesgo

Para evaluar el riesgo de sesgo en el estudio aleatorizado (RCT), se utilizó la herramienta RoB 2, la cual considera cinco dominios clave: proceso de aleatorización, desviaciones de la intervención asignada, datos de resultado faltantes, medición del resultado y selección del resultado comunicado. Por otro lado, para los estudios no aleatorizados se empleó la herramienta ROBINS-I, que abarca seis dominios: confusión, selección de participantes, clasificación de las intervenciones, desviaciones de las intervenciones, datos de resultados faltantes y medición y selección de los resultados.

DESARROLLO

Se aprecia en la tabla 1 la síntesis de los estudios identificados que respondían a la temática abordada. En ella se organizan los trabajos según sus principales características metodológicas, lo que permite visualizar de manera clara las tendencias y vacíos existentes en el campo analizado.

Tabla 1. Resumen de estudios seleccionados.

Fuente	Tipo de estudio	Participantes (Género de los participantes)	Edad de los participantes	Lugar del estudio/ País
Hasan AA et al., ⁽⁶⁾	Ensayo clínico prospectivo aleatorizado	20 (10 hombres / 10 mujeres)	9,7±0,66 años	University of Al-Baath, Siria
Hsu LF et al., ⁽⁷⁾	Retrospectivo	32 (29 mujeres / 3 hombres)	26,0±6,0 años	National Taiwan University Hospital, Taiwán
Oliveira TF et al., ⁽⁸⁾	Prospectivo	9 (3 hombres / 6 mujeres)	18,7±5,1 años	University Estadual Paulista, Brasil
Elshal MG, ⁽⁹⁾	Prospectivo	10 (4 hombres / 6 mujeres)	22,4±3,20 años (18-29)	Minia University, Egipto
Kang DO et al., ⁽¹⁰⁾	Retrospectivo	30 (6 hombres / 24 mujeres)	Media 23,1 años (rango 14-44)	Yonsei University, Corea del Sur
Kassem HE et al., ⁽¹¹⁾	Retrospectivo	28 (no reportado)	19-28 años	Alexandria University, Egipto
Kim K et al., ⁽¹²⁾	Retrospectivo	21 (3 hombres / 18 mujeres)	Media 23,9 años (rango 18,5-36,4)	Yonsei University, Corea del Sur
Marzouk ES et al., ⁽¹³⁾	Prospectivo	13 (4 hombres / 9 mujeres)	16 a 22,75 años	Alexandria University, Egipto
Marzouk ES et al., ⁽¹⁴⁾	Prospectivo	26 (15 mujeres / 11 hombres)	22,4±2,3 años (rango 19,3 a 26,9)	Alexandria University, Egipto
Nemes B et al., ⁽¹⁵⁾	Retrospectivo	18 (2 hombres / 16 mujeres)	Media 28,7 años	Práctica Privada, Hungría
Ogura H et al., ⁽¹⁶⁾	Retrospectivo	10 (1 hombre / 9 mujeres)	Media 25,7 años (rango 14,3-52,8)	Tohoku University, Japón
Scheffler NR et al., ⁽¹⁷⁾	Retrospectivo	30 (11 hombres / 19 mujeres)	Media 24,1±10,7 años (12,7-48,1)	University of North Carolina, EE.UU.
Turkkahraman H et al., ⁽¹⁸⁾	Prospectivo	20 (14 mujeres / 6 hombres)	16,68±2,80 años	University of Suleyman Demirel, Turquía
Vela-Hernández A et al., ⁽¹⁹⁾	Retrospectivo descriptivo	31 (17 hombres / 14 mujeres)	Media 26,6±4,9 años (22,1-32,6)	University of Valencia, España
Chen YJ et al., ⁽²⁰⁾	Prospectivo	12 (no reportado)	22,83±8,19 años (19-44)	National Taiwan University Hospital, Taiwán
Abdulnabi Y et al., ⁽²¹⁾	Prospectivo	15 (7 hombres / 8 mujeres)	20,6±4 años	Damascus University, Siria
Akan B et al., ⁽²²⁾	Retrospectivo	19 (5 hombres / 14 mujeres)	Media 16,5 años	Universidad Katip Celebi, İzmir, Turquía
Akbaydogan LC et al., ⁽²³⁾	Prospectivo	20 (6 hombres / 14 mujeres)	14,71±1,77 años	Alanya Alaaddin Keykubat University, Turquía
Hart TR et al., ⁽²⁴⁾	Retrospectivo	31 (21 mujeres / 10 hombres)	11,6 - 55,5 años (media 20,7)	University of Rochester Eastman Institute for Oral Health, EE.UU.

Análisis de Riesgo de Sesgo

Usando la Herramienta RoB 2 el estudio de Hasan AA et al.,⁽⁶⁾ tuvo un riesgo bajo, mientras que el resto de los estudios fueron analizados por la Herramienta ROBINS-I en la cual tuvieron un riesgo moderado.

Reducción de la Dimensión Vertical

La totalidad de estudios reportaron una disminución de la dimensión vertical tras la intrusión de los molares. Las técnicas utilizadas fueron TADs como mini implantes y miniplacas cigomáticas, build-ups de resina y dispositivo Rapid Molar Intruder. La reducción de la dimensión vertical varió entre menos de 1 mm y más de 4 mm, y en tres estudios se declaró explícitamente una reducción sin especificar el valor numérico. La medición fue realizada principalmente mediante cefalometría utilizando los puntos ANS y Me, aunque algunos estudios emplearon otras referencias como Me-HRL, Go-Me o Me/PP. Las fuerzas aplicadas oscilaron entre 100 y 450 gramos, y la duración del tratamiento fue desde 6 meses hasta 3,3 años (Tabla 2).

Tabla 2. Resultados asociados a la disminución de la dimensión vertical.

Fuente	Técnica de Intrusión Usada	Promedio Cantidad de Mordida Abierta Inicial(mm)	Cantidad de Intrusión de Molares (mm)	Técnica de Medición de la Dimensión Vertical (Disminución)	Fuerza Aplicada (g)	Duración del Tratamiento (meses)
Hasan AA et al., ⁽⁶⁾	Rapid molar intruder (RMI)	-4,56±1,21 mm	2,9±0,7 mm	Cefalometría usando los puntos ANS y Me (1,94±0,66 mm)	150-200 g	10 meses
Hsu LF et al., ⁽⁷⁾	TADs	-3,14 mm±1,86 mm	1,84±0,66 mm	Cefalometría utilizando los puntos ANS y Me (2,50±1,33 mm)	No reportada	3,3 años±1,2 años
Oliveira TF et al., ⁽⁸⁾	Miniplacas cigomáticas	No reportada	2,03±0,87 mm	Cefalometría utilizando los puntos N-Me (No se reportan medidas)	450 g	6 meses
Elshal MG, ⁽⁹⁾	Miniplacas cigomáticas + Expansor acrílico de hyrax con bloques de mordida	-6,0 mm	3,85±0,82 mm	Cefalometría utilizando los puntos ANS y Me (4,20±1,13 mm)	250 g	9,7 meses
Kang DO et al., ⁽¹⁰⁾	TADs	-3,14 mm±1,86 mm	2,30±1,29 mm	Cefalometría utilizando los puntos ANS y Me, (2,70±1,37 mm)	100-150 g	34,6±9,3 meses
Kassem HE et al., ⁽¹¹⁾	Miniplacas cigomáticas	- 3 a 8-mm	2,0 a 4,0 mm	Cefalometría: Se midió la altura facial inferior de forma indirecta utilizando la distancia Me-HRL y Me'-HRL (No se reportan medidas)	450 g	No reportada

Kim K et al., ⁽¹²⁾	Mini-implantes	menor de 2 mm	2,2±0,8 mm	Cefalometría utilizando los puntos ANS y Me, (3,0±1,2 mm)	250g	9,7±3,2 meses
Marzouk ES et al., ⁽¹³⁾	Miniplacas cigomáticas	-3 mm a -8 mm	3,1±0,74 mm	Cefalometría utilizando los puntos ANS y Me, (3,0±1,25 mm)	450 g	9±2,5 meses
Marzouk ES et al., ⁽¹⁴⁾	Miniplacas cigomáticas	-3 mm a -8 mm	3,04±0,79 mm	Cefalometría utilizando los puntos ANS y Me, (3,12±0,58 mm)	450 g	No reportada
Nemes B et al., ⁽¹⁵⁾	Férula oclusal + Miniplacas cigomáticas	3,14±1,65 mm	1,95±0,58 mm	Cefalometría: Se midió la altura facial inferior de forma indirecta utilizando la distancia ANS-PNS y Go-Me (No se reportan medidas)	No reportada	22±2,5 meses
Ogura H et al., ⁽¹⁶⁾	Mini-implantes	-2,4±1,4 mm	1,6 mm	Cefalometría utilizando los puntos Me/PP, (1,2±1,0 mm)	200 g	7,1±2,5 meses
Scheffler NR et al., ⁽¹⁷⁾	TADs	-1,2±1,7 mm	2,3 mm	Radiografía cefalométrica con medición de ANS-Me (1,6±2,2 mm)	150 g	6 meses
Turkkahraman H et al., ⁽¹⁸⁾	Miniplacas cigomáticas	-4,34±1,71 mm	3,59±1,34 mm	Radiografía cefalométrica con medición de ANS-Me (3,30±1,68 mm)	200 g	12 meses
Vela-Hernández A et al., ⁽¹⁹⁾	Build-ups de resina en molares superiores + aparato Tip-Edge Plus	-2,48±1,57 mm	1,15±0,45 mm	Radiografía cefalométrica con medición de ANS-Me (0,70±0,56 mm)	No reportada	17,2 meses
Chen YJ et al., ⁽²⁰⁾	TADs + férula oclusal maxilar	-3,91±1,99 mm	1,55±0,88 mm	Cefalometría utilizando los puntos ANS y Me, (1,67±1,21 mm)	250 g	8 meses
Abdulnabi Y et al., ⁽²¹⁾	Mini-implantes	-3,7±1,9 mm	2,9±1,2 mm	Cefalometría utilizando los puntos ANS (Apertura Nasal Superior) y Me (Mentón) (3,1±1,4 mm)	250 g	6,3 meses
Akan B et al., ⁽²²⁾	Miniplacas cigomáticas	-3,20±1,75 mm	2,32±2,13 mm	Cefalometría utilizando los puntos ANS y Me (1,81±3,50 mm)	400 g	9,4 meses

Akbaydogan LC et al., ⁽²³⁾	Mini-implantes	-9,03±1,74 mm	4,00±1,01 mm	Cefalometría utilizando los puntos ANS y Me (4,86±1,67 mm)	250 g	8 meses
Hart TR et al., ⁽²⁴⁾	Mini-implantes	≥2 mm	3 mm	Cefalometría utilizando los puntos ANS y Me (1,5 mm)	100 g	15,7 meses

La disminución de la dimensión vertical tras la intrusión de molares fue consistente en todos los estudios analizados, con valores que oscilaron entre 0,70 mm y 4,86 mm. Estos hallazgos son comparables con los hallazgos de Acar YB ,et al.,⁽²⁵⁾ donde se reportó una intrusión molar de 3,1 mm, valor que se sitúa dentro del intervalo observado en nuestro análisis.

En el estudio de Akbaydogan et al.,⁽²³⁾ realizado en una población de niños y adolescentes, se demostró una disminución significativa en la dimensión vertical anterior posterior a la intrusión de molares. Este descenso es uno de los más sustanciales entre todos los estudios analizados y se explica por la severidad del cuadro de mordida abierta anterior que los pacientes presentaban al inicio del tratamiento. Por su parte, Hart et al.,⁽²⁴⁾ realizó un análisis por subgrupos, diferenciando los adolescentes (≤18 años) de los adultos.

En los adolescentes se documentaron cambios verticales más pronunciados. Este hallazgo refuerza que la respuesta esquelética a la intrusión molar es más predecible y eficiente en sujetos en crecimiento. Finalmente, el estudio de Hasan et al.,⁽⁶⁾ se enfocó en pacientes en dentición mixta usando un dispositivo de intrusión rápida (rapid molar intruder, RMI). Este enfoque precoz mostró cambios favorables tanto en la dimensión vertical como en los tejidos blandos, confirmando la efectividad del tratamiento temprano en la corrección de mordida abierta anterior.

La dimensión vertical fue evaluada en todos los estudios mediante análisis cefalométrico, pero con diferencias en los puntos de referencia utilizados. La mayoría de los estudios emplearon la distancia ANS–Me. Esta medición es ampliamente utilizada porque representa la altura del tercio facial inferior y es sensible a los cambios producidos por la intrusión posterior y la rotación mandibular. Algunos estudios aplicaron métodos alternativos. Kassem et al.,⁽¹¹⁾ utilizó la distancia Me–HRL; Nemes et al.,⁽¹⁵⁾ combinó ANS–PNS y Go–Me; Ogura et al.,⁽¹⁶⁾ empleó Me/PP; y Oliveira et al.,⁽⁸⁾ usó la distancia N–Me. Esta variabilidad en los puntos de referencia introduce una limitación metodológica, ya que cada medida refleja componentes distintos del cambio vertical. Aun así, todos los estudios que reportaron esta variable documentaron una reducción en la dimensión vertical tras la intrusión.

Efectos sobre la ATM

De los estudios analizados, sólo 3 estudios incluyeron evaluación de la articulación temporomandibular antes, durante o después del tratamiento. En este contexto, el estudio de Chen et al.,⁽²⁰⁾ trabajó con pacientes sin diagnóstico de disfunción temporomandibular, mientras que los estudios restantes de Nemes et al.,⁽¹⁵⁾ y Hsu et al.,⁽⁷⁾ incluyeron exclusivamente pacientes con TTM estabilizada previamente al tratamiento ortodóncico.

Los diagnósticos reportados en estos casos incluyeron dolor muscular en músculos masetero, temporal, pterigoideo medial y suboccipital, además de diagnósticos articulares como desplazamiento discal con y sin reducción, y signos de patología ósea degenerativa como aplanamiento y erosión. La estabilización clínica fue lograda mediante férulas rígidas de cobertura total, fisioterapia y tratamiento farmacológico. En todos los casos, el inicio del tratamiento

ortodóncico se realizó tras confirmar ausencia de dolor, apertura bucal funcional y hallazgos imagenológicos compatibles con articulaciones estables.

Durante el tratamiento, se aplicaron protocolos de seguimiento que incluyeron controles clínicos regulares y técnicas como electromiografía, resonancia magnética o CBCT. Como fue señalado por Hsu et al.,⁽⁷⁾ ante la aparición de molestias musculares o articulares, se realizaron intervenciones específicas como ajuste de férulas, terapia manual, punción seca, medicación o pausa temporal del tratamiento.

Al finalizar los tratamientos, se reportó ausencia de dolor articular y muscular en todos los casos evaluados. En el estudio de Nemes et al.,⁽¹⁵⁾ se registraron cambios en la morfología condilar y en la posición del cóndilo dentro de la cavidad glenoidea, así como la reducción de aplanamiento, erosión e irregularidades articulares (Tabla 3).

Tabla 3. Resultados asociados a los efectos en la ATM.

Fuente	Síntomas Articulares	Duración del Tratamiento (meses)	Duración del Seguimiento (meses)	Efectos	Conclusión
Hsu LF et al., ⁽⁷⁾	Solo dolor muscular	3.3 años±1.2 años	3.7±2.6 años	Dolor fue transitorio, manejado por terapia manual, punción seca, AINE's y la evaluación clínica que era en cada sesión	Todos los pacientes se encontraron asintomáticos al terminar el tratamiento. Tratamiento seguro para la ATM
Nemes B et al., ⁽¹⁵⁾	Presentaban dolor antes del inicio del tratamiento. No se reportó reaparición de síntomas durante el tratamiento	22±2.5 meses	Sin seguimiento largo reportado	Mejoría de la morfología condilar en CBCT; Aplanamiento condilar derecho disminuyó de 61.11% a 27.78%, Aplanamiento condilar izquierdo disminuyó de 72.22% a 38.89%. Erosión/Irregularidad cortical condilar derecho disminuyó de 72.22% a 22.22%, Erosión/Irregularidad cortical condilar izquierdo disminuyó de 55.56% a 22.22%. Espacio articular irregular / posición anómala derecho disminuyó de 66.67% a 16.67%, Espacio articular irregular / posición anómala izquierdo disminuyó de 61.11% a 16.67%. Sin signos ni síntomas de TTM (sensibilidad muscular, dolor, clicks bloqueo articular)	Tratamiento efectivo para restaurar estabilidad y mejorar morfología condilar
Chen YJ et al., ⁽²⁰⁾	Asintomático	14.9±4.3 meses	Sin seguimiento largo reportado	No se reportaron síntomas nuevos	Tratamiento seguro para la ATM

Al analizar la literatura disponible sobre la intrusión molar en paciente con mordida abierta, pocos se han detenido a considerar los efectos de ese enfoque de tratamiento en la ATM. Entre las obras de referencia, solo 3 de ellas han analizado el informe de la ATM antes, durante o después de un tratamiento ortodóncico.^(7,15,20) En ellos se evidencia que todos los tratamientos se iniciaron tras una estabilización clínica en la ATM. Es decir, los pacientes no tenían dolor, podían abrir funcionalmente y las imágenes también revelaban que las articulaciones estaban estables. Como señala Okeson JP,⁽²⁶⁾ iniciar un tratamiento ortodóncico en una articulación sintomática o inestable puede crear más problemas que soluciones, lo que lleva a mayores posibilidades de dolor o disfunción en el camino.

La estabilización se obtuvo mediante diversas técnicas, como estabilización férulas rígidas de cobertura completa, fisioterapia o tratamiento farmacológico. Esto parece haber jugado un papel crucial para asegurar que el tratamiento ortodóncico fuera seguro con respecto a las secuelas articulares. Es aquí donde es importante destacar que todos los casos,^(7,15,20) incorporan protocolos de seguimientos clínicos periódicos y, cuando era necesario, intervenciones específicas, ya sea adaptaciones de férulas, interrupción del tratamiento o incluso técnicas de fisioterapia como la punción seca. Esta capacidad de modificación y adaptación al estado del paciente parece haber sido crucial para el curso clínico favorable.

Al final de los tratamientos, ninguno de los pacientes manifestaba signos de malestar articular y muscular.^(7,15,20) Incluso hubo estudios que demostraron una mejora en las estructuras articulares, con una disminución en el aplanamiento y erosión condilar, presentando una mejor posición del cóndilo en la cavidad glenoidea. Por su parte, Ceviadanes LH et al.,⁽²⁷⁾ ya habían advertido sobre la posibilidad de cambios morfológicos en la ATM sin síntomas aparentes.

Sin embargo, esta evidencia debe interpretarse con cautela debido a la cantidad de estudios que abordan específicamente los efectos en la ATM es muy escasa. Esta limitada base de datos impide generalizar los resultados a toda la población con TTM que recibe tratamiento ortodóncico con intrusión molar.

Estabilidad del tratamiento.

Un total de seis estudios incluyeron seguimiento postratamiento con el objetivo de evaluar la estabilidad clínica de los resultados obtenidos. El tiempo de seguimiento informado varió entre uno y cuatro años. En todos los casos con seguimiento, se reportó estabilidad clínica aceptable al momento de la evaluación (Tabla 4).

Tabla 4. Resultados de estabilidad post seguimiento a largo plazo.

Fuente	Seguimiento postratamiento	Estabilidad clínica
Hsu LF et al., ⁽⁷⁾	Sí (3,7±2,6 años)	Estabilidad clínica aceptable
Kang DO et al., ⁽¹⁰⁾	Sí (3,9±2,7 años)	Estabilidad clínica aceptable
Marzouk ES et al., ⁽¹⁴⁾	Si (4 años)	Estabilidad clínica aceptable
Ogura H et al., ⁽¹⁶⁾	Si (1 año)	Estabilidad clínica aceptable
Scheffler NR et al., ⁽¹⁷⁾	Sí (2 años)	Estabilidad clínica aceptable
Vela-Hernández A et al., ⁽¹⁹⁾	Sí (2,7±1,8 años)	Estabilidad clínica aceptable

Otro problema fue que ninguno de los estudios fue controlado y el número de participantes era pequeño. Entendiendo que no se publicaron seguimientos a largo plazo, no se puede asegurar con certeza si los efectos positivos realmente continúan hasta ahora o si tal vez hubiese algunos efectos negativos que ocurrieron más tarde, como lo muestra el estudio de González Espinosa D et al.,⁽²⁸⁾ sobre la estabilidad de la intrusión molar, que encontró una recidiva promedio de 1,23 mm en la corrección de la sobremordida tras solo 2,5 años de seguimiento. En este sentido, y ante la falta de datos sobre la condición de la ATM en estos seguimientos, ciertamente no estamos en posición de afirmar que la intrusión molar es un procedimiento totalmente seguro para la ATM en todos los pacientes.

Por lo tanto, lo que es evidente es que el tratamiento ortodóncico con gran movimiento vertical siempre debe considerar la salud de la articulación del paciente, y es importante que la evaluación funcional de la ATM sea una parte rutinaria del diagnóstico y el plan.⁽¹⁵⁾ Como mencionan De Leeuw R et al.,⁽²⁹⁾ asociarse con otros expertos en dolor orofacial, podría alterar significativamente tanto los resultados como la experiencia del paciente durante el tratamiento.

CONCLUSIÓN

Los estudios clínicos revisados respaldan que la intrusión molar controlada permite una reducción de la dimensión vertical y una rotación mandibular, con beneficios funcionales y estéticos. No se observaron efectos negativos sobre la articulación temporomandibular, incluso en pacientes con disfunción preexistente, pero con estabilidad articular, los datos disponibles sugieren una estabilidad postratamiento. Sin embargo, la escasa cantidad de estudios que realizaron seguimiento y la variabilidad en los métodos diagnósticos limitan la solidez de estas conclusiones. Se requieren estudios longitudinales con seguimiento clínico e imagenológico para validar la estabilidad esquelética y articular a largo plazo.

REFERENCIAS BIBLIOGRÁFICAS

1. Benedi García MM, Díaz Castro A. Mordida Abierta Anterior: Definición, Manifestaciones Clínicas, Clasificación, Etiología y Terapéuticas (Revisión bibliográfica). Rev Latinoam Ortodoncia Odontopediatr[Internet]. 2021[citado 14/07/2025]; 2021(1): Disponible en: <https://www.ortodoncia.ws/publicaciones/2021/art-5/>
2. Carulla Martínez D, Curbelo Mesa R, Benedit García MM. Mordida Abierta Anterior: Denticiones, Categorías y Terapéuticas - Revisión bibliográfica. Rev Latinoam Ortodoncia Odontopediatr[Internet]. 2020[citado 14/07/2025]; 20(1): 123-130. Disponible en: <https://www.ortodoncia.ws/publicaciones/2020/art-7/>
3. Hsu JY, Cheng JH, Feng SW, Lai PC, Yoshida N, Chiang PC. Strategic treatment planning for anterior open bite: A comprehensive approach. J Dent Sci[Internet]. 2024 Jul[citado 14/07/2025]; 19(3): 1328-1337. Disponible en: <https://doi.org/10.1016/j.jds.2024.04.001>
4. Salame Ortiz VA, Amancha Salguero KB, Almendariz Ormaza DN, Quiroz Molina JJ. Tratamiento de la mordida abierta anterior por hábitos y su estabilidad a largo plazo. Rev Inf Cient [Internet]. 2024 [citado 14/07/2025]; 103(1Sup): e4525. Disponible en: <https://revinfcientifica.sld.cu/index.php/ric/article/view/4525>

5. Nieto-Pillco M, Lima-Illescas M. Tratamiento ortodóntico de la mordida abierta anterior en adolescentes y adultos: revisión de literatura. 593 Digital Publisher CEIT[Internet]. 2023 May[citado 14/07/2025]; 8(3): 528-43. Disponible en: <https://doi.org/10.33386/593dp.2023.3.1780>
6. Hasan AA, Zeidan HM, Hajeer MY, Al-Jundi A, Al-Sabbagh R, Khattab TZ, Al-Munajed MK. Evaluation of Soft and Hard Tissue Changes Following the Use of Rapid Molar Intruder for the Management of Skeletal Anterior Open Bite in Mixed Dentition: A Randomized Controlled Trial. Cureus[Internet]. 2022 Dec[citado 14/07/2025]; 14(12): e32826. Disponible en: <https://doi.org/10.7759/cureus.32826>
7. Hsu LF, Liu YJ, Wang SH, Chen YJ, Chen YJ, Yao CJ. Orthodontic correction of acquired open bite with TMJ degeneration: A retrospective study of outcomes and stability. J Formos Med Assoc[Internet]. 2024 Apr[citado 14/07/2025]; 123(4): 452-460. Disponible en: <https://doi.org/10.1016/j.jfma.2023.10.006>
8. Oliveira TF, Nakao CY, Gonçalves JR, Santos-Pinto A. Maxillary molar intrusion with zygomatic anchorage in open bite treatment: lateral and oblique cephalometric evaluation. Oral Maxillofac Surg[Internet]. 2015 Mar[citado 14/07/2025]; 19(1): 71-77. Disponible en: <https://doi.org/10.1007/s10006-014-0457-2>
9. Elshal MG. Dentoskeletal changes of anterior openbite cases treated by intrusion of maxillary posterior segments via zygomatic miniplates. Med Sci[Internet]. 2021 Feb[citado 14/07/2025]; 25(108): A1. Disponible en: https://mail.discoveryjournals.org/medicalscience/current_issue/v25/n108/A1.htm
10. Kang DO, Yu HS, Choi SH, Kim ST, Jung HD, Lee KJ. Stability of vertical dimension following total arch intrusion. BMC Oral Health[Internet]. 2023 Mar 22[citado 14/07/2025]; 23(1):164. Disponible en: <https://doi.org/10.1186/s12903-023-02842-1>
11. Kassem HE, Marzouk ES. Prediction of changes due to mandibular autorotation following miniplate-anchored intrusion of maxillary posterior teeth in open bite cases. Prog Orthod[Internet]. 2018 May 14[citado 14/07/2025]; 19(1):13. Disponible en: <https://doi.org/10.1186/s40510-018-0213-5>
12. Kim K, Choy K, Park YC, Han SY, Jung H, Choi YJ. Prediction of mandibular movement and its center of rotation for nonsurgical correction of anterior open bite via maxillary molar intrusion. Angle Orthod[Internet]. 2018 Sep[citado 14/07/2025]; 88(5): 538-544. Disponible en: <https://doi.org/10.2319/102317-714.1>
13. Marzouk ES, Abdallah EM, El-Kenany WA. Molar Intrusion in Open-bite Adults Using Zygomatic Miniplates. Int J Orthod Milwaukee[Internet]. 2015 Summer[citado 14/07/2025]; 26(2): 47-54. Disponible en: <https://pubmed.ncbi.nlm.nih.gov/26349291/>
14. Marzouk ES, Kassem HE. Long-term stability of soft tissue changes in anterior open bite adults treated with zygomatic miniplate-anchored maxillary posterior intrusion. Angle Orthod[Internet]. 2018 Mar[citado 14/07/2025]; 88(2): 163-170. Disponible en: <https://doi.org/10.2319/072317-490.1>

15. Nemes B, Frank D, Puigdollers A, Martín D. Occlusal Splint Therapy Followed by Orthodontic Molar Intrusion as an Effective Treatment Method to Treat Patients with Temporomandibular Disorder: A Retrospective Study. *Appl Sci*[Internet]. 2021[citado 14/07/2025]; 11(16): 7249. Disponible en: <https://doi.org/10.3390/app11167249>
16. Ogura H, Numazaki K, Oyanagi T, Seiryu M, Ito A, Noguchi T, Ohori F, Yoshida M, Fukunaga T, Kitaura H, Mizoguchi I. Three-Dimensional Evaluation of Treatment Effects and Post-Treatment Stability of Maxillary Molar Intrusion Using Temporary Anchorage Devices in Open Bite Malocclusion. *J Clin Med*[Internet]. 2024 May[citado 14/07/2025]; 13(10): 2753. Disponible en: <https://doi.org/10.3390/jcm13102753>
17. Scheffler NR, Proffit WR, Phillips C. Outcomes and stability in patients with anterior open bite and long anterior face height treated with temporary anchorage devices and a maxillary intrusion splint. *Am J Orthod Dentofacial Orthop*[Internet]. 2014 Nov[citado 14/07/2025]; 146(5): 594-602. Disponible en: <https://doi.org/10.1016/j.ajodo.2014.07.020>
18. Turkkahraman H, Sarioglu M. Are temporary anchorage devices truly effective in the treatment of skeletal open bites? *Eur J Dent*[Internet]. 2016 Oct-Dec[citado 14/07/2025]; 10(4): 447-453. Disponible en: <https://doi.org/10.4103/1305-7456.195169>
19. Vela-Hernández A, López-García R, García-Sanz V, Paredes-Gallardo V, Lasagabaster-Latorre F. Nonsurgical treatment of skeletal anterior open bite in adult patients: Posterior build-ups. *Angle Orthod*[Internet]. 2017 Jan[citado 14/07/2025]; 87(1): 33-40. Disponible en: <https://doi.org/10.2319/030316-188.1>
20. Chen YJ, Chen HH, Hsu LF, Wang SH, Chen YJ, Lai EH, Chang JZ, Yao CJ. Airway increase after open bite closure with temporary anchorage devices for intrusion of the upper posteriors: Evidence from 2D cephalometric measurements and 3D magnetic resonance imaging. *J Oral Rehabil*[Internet]. 2018 Dec[citado 14/07/2025]; 45(12): 939-947. Disponible en: <https://doi.org/10.1111/joor.12712>
21. Abdulnabi Y, Albogha MH, Abuhamed H, Kaddah A. Non-surgical treatment of anterior open bite using miniscrew implants with posterior bite plate. *Orthod Waves*[Internet]. 2017[citado 14/07/2025]; 76(1): 40-45. Disponible en: <https://doi.org/10.1016/j.odw.2016.11.006>
22. Akan B, Ünal BK, Şahan AO, Kızıltekin R. Evaluation of anterior open bite correction in patients treated with maxillary posterior segment intrusion using zygomatic anchorage. *Am J Orthod Dentofacial Orthop*[Internet]. 2020 Oct[citado 14/07/2025]; 158(4): 547-554. Disponible en: <https://doi.org/10.1016/j.ajodo.2019.09.018>
23. Akbaydogan LC, Akin M. Cephalometric evaluation of intrusion of maxillary posterior teeth by miniscrews in the treatment of open bite. *Am J Orthod Dentofacial Orthop*[Internet]. 2022 May[citado 14/07/2025]; 161(5): 621-627. Disponible en: <https://doi.org/10.1016/j.ajodo.2020.11.033>
24. Hart TR, Cousley RR, Fishman LS, Tallents RH. Dentoskeletal changes following mini-implant molar intrusion in anterior open bite patients. *Angle Orthod*[Internet]. 2015 Nov[citado 14/07/2025]; 85(6): 941-8. Disponible en: <https://doi.org/10.2319/090514-625.1>

25. Acar YB, Özbilen EÖ, Yıldırım G, Kahraman D, Tozlu M, Erverdi AN. Dentoalveolar and Skeletal Effects of an Anterior Open Bite Treatment Protocol Using Zygomatic Anchorage. *Orthod Craniofac Res*[Internet]. 2025 Jun[citado 14/07/2025]; 28(3): 507-514. Disponible en: <https://doi.org/10.1111/ocr.12901>
26. Okeson JP. Management of temporomandibular disorders and occlusion. 7th ed. St. Louis: Elsevier[Internet]; 2012 abril[citado 14/07/2025]. Disponible en: <https://shop.elsevier.com/books/management-of-temporomandibular-disorders-and-occlusion/okeson/978-0-323-08220-4>
27. Cevidanes LH, Hajati AK, Paniagua B, Lim PF, Walker DG, Palconet G, Nackley AG, Styner M, Ludlow JB, Zhu H, Phillips C. Quantification of condylar resorption in temporomandibular joint osteoarthritis. *Oral Surg Oral Med Oral Pathol Oral Radiol Endod*[Internet]. 2010 Jul[citado 14/07/2025]; 110(1): 110-7. Disponible en: <https://doi.org/10.1016/j.tripleo.2010.01.008>
28. González Espinosa D, de Oliveira Moreira PE, da Sousa AS, Flores-Mir C, Normando D. Stability of anterior open bite treatment with molar intrusion using skeletal anchorage: a systematic review and meta-analysis. *Prog Orthod*[Internet]. 2020 Sep[citado 14/07/2025]; 21(1): 35. Disponible en: <https://doi.org/10.1186/s40510-020-00328-2>
29. De Leeuw R, Klasser GD. Orofacial pain: guidelines for assessment, diagnosis, and management. 6th ed. Chicago: Quintessence Publishing; 2018.